



ЕКСПЕРИМЕНТАЛЬНА ТА КЛІНІЧНА СТОМАТОЛОГІЯ

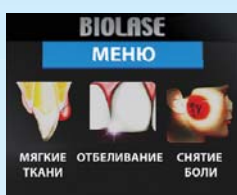2 (03) 2018



BIOLASE

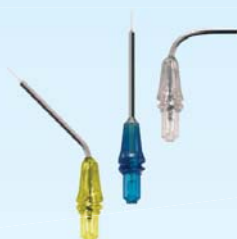

Диодный лазер
epic 10



Сенсорный дисплей

Интуитивно понятный интерфейс, встроенные программы, русифицированное меню.



Одноразовые насадки

Уникальный дизайн дает возможность произвольно изгибать их для лучшего доступа в зону воздействия. Широкий выбор (хирургические, перио. эндо) по длине и диаметру.



Отбеливающий наконечник

Самое быстрое время (30 сек.) осветления зубов фотохимическим методом с применением геля на основе пероксида водорода.



Портативность

Беспроводная педаль и аккумулятор в основании прибора обеспечивают полную автономию и комфорт в работе, позволяя легко переносить лазер с одного рабочего места на другое.

ТРАДИЦИОННЫЕ МЕТОДЫ

инъекция - скальпель
- наложение и снятие швов

VS

ЛАЗЕР EPIC

энергия света, длина волны 940 нм

Во время
операции

Инъекционная анестезия
для предотвращения боли.
Кровотечение является
распространенным явлением

Аппликационная анестезия.
Коагуляция сосудов во время
воздействия исключает
кровотечение. Психологический
комфорт для пациента.

Завершение
операции

Как правило требуется
наложение швов
и медикаментозная терапия

Нет необходимости в наложении
швов, незначительный отек и
постоперационная боль
позволяют минимизировать дозы
обезболивающих препаратов

Период
заживления

Время заживления около
2 недель (иногда и более за счет
инфицирования раневой
поверхности микроорганизмами
полости рта). Требуется визит для
снятия швов

Значительно сокращение
времени заживления
(в среднем 1 неделя) из-за
отсутствия раневой поверхности.
Минимальный дискомфорт.
Без дополнительного визита

BIOLASE

Лазер Epic10 излучает энергию света, часть которой поглощается тканью и приводит к ее безопасному удалению, а часть рассеивается в окружающие ткани и способствует скорейшему заживлению за счет эффекта биостимуляции. Место воздействия лазера всегда стерильно.

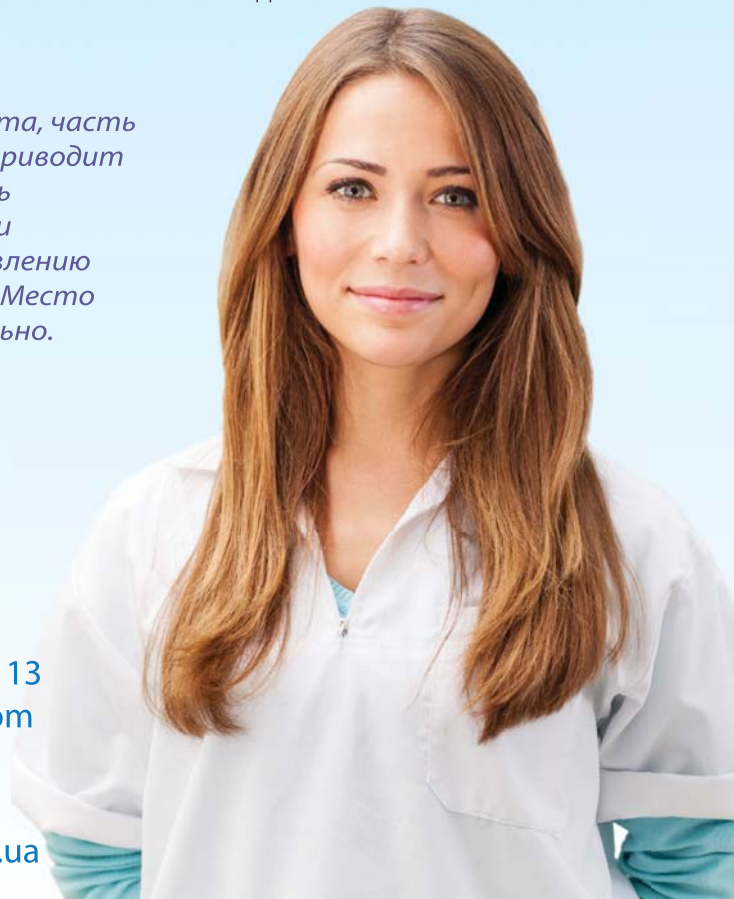Просто. Быстро. Безопасно.



www.dentpro.info

Харьков (067) 573 54 14
(057) 714 07 12, 714 07 13
sale.dentpro@gmail.com

Киев (067) 69 00 255
(044) 360 32 57
dentpro@kievnet.com.ua





ЕКСПЕРИМЕНТАЛЬНА ТА КЛІНІЧНА СТОМАТОЛОГІЯ

№ 2 (3) 2018

Засновники:

Харківський національний
медичний університет
Асоціація приватно практикуючих
лікарів-стоматологів України

Журнал зареєстровано:

Свідоцтво про державну
реєстрацію друкованого
засобу масової інформації
Серія КВ, № 22470-12370Р

Мова видання:

українська, російська, англійська

Адреса редакції:

61072, Україна, м. Харків,
пр. Перемоги, 51,
Університетський
стоматологічний центр
e-mail: exclindent@gmail.com

Свідоцтво про внесення
суб'єкта видавничої справи
до Державного реєстру видавництв,
виготівників і розповсюджувачів
видавничої продукції
серії ДК № 3242 від 18.07.2008 р.

Відповідальний за випуск — Рузін Г. П.
Редактор, комп'ютерна верстка
та дизайн — Орлова М. Ю.

Рекомендовано до друку
вченою радою Харківського
національного медичного університету,
протокол № 05 від 17.05.2018
Підписано до друку 07.12.2018
Формат 60×84 1/4. Папір крейд. Друк. цифр.
Ум. друк. арк. 11,75
Наклад 100 пр. Зам. № 18-33672

Виходить 1 раз на 3 місяці
(4 номери за рік)

Електронні копії статей,
що публікуються, надсилаються
до Національної бібліотеки
ім. В. Вернадського
для відкритого доступу в режимі online

Редакційна колегія

Головний редактор проф. Рузін Г. П.
(Харківський національний медичний університет)

Перший заступник головного редактора
проф. Назарян Р. С.
(Харківський національний медичний університет)

Заступники головного редактора
проф. Соколова І. І. (Харківський національний
медичний університет)
доц. Таравнех Шакер Джаміль (Асоціація приватно
практикуючих лікарів-стоматологів України)

Відповідальний секретар доц. Кривенко Л. С.
Технічний секретар доц. Вакуленко К. М.

Члени редакційної колегії

проф. Григоров С. М. (Харківський національний
медичний університет)
проф. Марковський В. Д. (Харківський національний
медичний університет)
проф. Николаєва О. В. (Харківський національний
медичний університет)
проф. Рябоконт Є. М. (Харківський національний
медичний університет)
доц. Ніконов В. В. (Харківський національний
медичний університет)
доц. Угрін М. М. (Львівський національний
медичний університет ім. Данила Галицького)
проф. Янішен І. В. (Харківський національний
медичний університет)

Редакційна рада

проф. Зубачик В. М. (Львівський національний
медичний університет ім. Данила Галицького)
проф. Ковач І. В. (Дніпропетровська медична
академія МОЗ України)
проф. Маланчук В. О. (Національний медичний
університет ім. О. О. Богомольця, м. Київ)
проф. Ожоган З. Р. (Івано-Франківський
національний медичний університет)
проф. Потапчук А. М. (Ужгородський
національний університет)
проф. Походенько-Чудакова І. О.
(Білоруський державний медичний
університет, м. Мінськ)
проф. Савичук Н. О. (Національна медична
академія післядипломної освіти
ім. П. Л. Шупика, м. Київ)
проф. Ткаченко П. І. (Українська медична
стоматологічна академія, м. Полтава)
проф. Шнайдер С. А.
(Інститут стоматології НАМНУ, м. Одеса)
prof. Cem Dogan (Çukurova University,
Turkey, Adana)
prof. Mohammed Reza Khani (Tehran University
of medical science, Iran)
Puisys Algirdas (DDS, PhD, Vilnius Implantology Centre,
Lithuania, Vilnius)
доц. В'юн В. В. (Харківський національний
медичний університет)
доц. Солонько Г. М. (Львівський національний
медичний університет ім. Данила Галицького)

ЗМІСТ / CONTENT

**ЕКСПЕРИМЕНТАЛЬНІ ДОСЛІДЖЕННЯ /
EXPERIMENTAL STUDIES**

Бондаренко В.В., Волошина Л.І., Яценко І.В.
КОРЕКЦІЯ НАКОПИЧЕННЯ ПРОДУКТІВ ПЕРЕКИСНОГО ОКИСЛЕННЯ ЛІПІДІВ
ПІД ВПЛИВОМ ГІПЕРБАРИЧНОЇ ОКСИГЕНАЦІЇ В ТКАНИНАХ СЛИННИХ ЗАЛОЗ ПРИ ЇХ ЗАПАЛЕННІ..... 4

**ХІРУРГІЧНА СТОМАТОЛОГІЯ /
SURGICAL DENTISTRY**

Григоров С.М., Сухіна І.С., Насонова А.М.
ПРОФІЛАКТИКА ПОБІЧНОЇ ДІЇ ЦИТОСТАТИЧНОЇ ТЕРАПІЇ
У ПОРОЖНИНІ РОТА У ХВОРИХ НА РАК МОЛОЧНОЇ ЗАЛОЗИ ТА ЇЇ ЕФЕКТИВНІСТЬ..... 7

Луцкая І.К., Походенько-Чудакова І.О., Шевела Т.Л., Зиновенко О.Г.
ОТДАЛЕННЫЕ РЕЗУЛЬТАТЫ ПРИМЕНЕНИЯ МЕТОДА
НЕПОСРЕДСТВЕННОЙ ДЕНТАЛЬНОЙ ИМПЛАНТАЦИИ 11

Походенько-Чудакова І.О., Сурін А.В.
ИНТЕГРАЛЬНЫЕ ИНДЕКСЫ ИНТОКСИКАЦИИ ПРИ ОДОНТОГЕННЫХ СИНУСИТАХ
ВЕРХНЕЧЕЛЮСТНОЙ ПАЗУХИ. СОВРЕМЕННОЕ СОСТОЯНИЕ ВОПРОСА
(АНАЛИТИЧЕСКИЙ ОБЗОР ЛИТЕРАТУРЫ) 15

Свідло О.А., Григоров С.М., Рузін Г.П.
МНОЖИННІ ДЕСТРУКТИВНІ ЗМІНИ В ЩЕЛЕПНО-ЛИЦЕВІЙ ДІЛЯНЦІ
У ХВОРОЇ З СИНДРОМОМ СЕТРЕ-ЧОТЗЕНА (КЛІНІЧНИЙ ВИПАДОК) 19

Соколова І.І., Стоян О.Ю., Любий В.В., Яковлева Д.Ю.
АЛЬВЕОЛІТ: ЧАСТОТА, ОСОБЛИВОСТІ РОЗВИТКУ Й ПЕРЕБІГУ 22

Солоджук Ю.І., Рожко М.М., Денисенко О.Г., Івасів А.П.
СУЧАСНІ МЕТОДИКИ ХІРУРГІЧНОГО ЛІКУВАННЯ АТРОФІЇ КОМІРКОВОГО ВІДРОСТКА
ВЕРХНЬОЇ ЩЕЛЕПИ ТА ЧАСТИНИ НИЖНЬОЇ ЩЕЛЕПИ. ОГЛЯД ЛІТЕРАТУРИ 28

Шувалов С.М.
СИНДРОМ І ЖАБЕРНОЇ ДУГИ – ОСОБЕННОСТИ ФОРМИРОВАНИЯ И ПРОЯВЛЕНИЯ
В ЧЕЛЮСТНО-ЛИЦЕВОЙ ОБЛАСТИ 34

**ОРТОПЕДИЧНА СТОМАТОЛОГІЯ /
ORTHOPEDIC DENTISTRY**

Yanishen I.V., Diudina I.L., Biriukova M.M., Kuznetsov R.V., Krychka N.V.
CLINICAL APPROBATION OF THE METHOD OF PROTECTING THE RECEPTOR APPARATUS
OF THE TEETH AT THE STAGES OF TREATMENT WITH NON-REMOVABLE PROSTHESIS DESIGNS..... 39

Яценко П.І., Новіков В.М., Іваницька О.С., Яценко О.І., Рибалов О.В.
МЕДИКО-СТАТИСТИЧНА ХАРАКТЕРИСТИКА ЧАСТОТИ ТА ВИДІВ
ДИСФУНКЦІОНАЛЬНИХ СТАНІВ СКРОНЕВО-НИЖНЬОЩЕЛЕПНОГО СУГЛОБА..... 43

**ДИТЯЧА СТОМАТОЛОГІЯ /
CHILD STOMATOLOGY**

Комаров О.К., Комаров Д.О., Мікулінська-Рудіч Ю.М.
СУЧАСНИЙ ПОГЛЯД НА ЛІКУВАННЯ КАРІЄСУ (КЛІНІЧНИЙ ВИПАДОК) 45

Назарян Р.С., Тіщенко О.В., Поляшенко А.С., Лаппа А.М., Афанасьєва А.Ю.
АНАЛІЗ ВИКОРИСТАННЯ ЗАСОБІВ ТА ПРЕДМЕТІВ ОСОБИСТОЇ ГІГІЄНИ ПОРОЖНИНИ РОТА
СЕРЕД СТУДЕНТІВ З КУРСУ ХАРКІВСЬКОГО НАЦІОНАЛЬНОГО МЕДИЧНОГО УНІВЕРСИТЕТУ 47

УДК 616.316:615

КОРЕКЦІЯ НАКОПИЧЕННЯ ПРОДУКТІВ ПЕРЕКИСНОГО ОКИСЛЕННЯ ЛІПІДІВ ПІД ВПЛИВОМ ГІПЕРБАРИЧНОЇ ОКСИГЕНАЦІЇ В ТКАНИНАХ СЛИННИХ ЗАЛОЗ ПРИ ЇХ ЗАПАЛЕННІ

В.В. Бондаренко, Л.І. Волошина, І.В. Яценко

*Українська медична стоматологічна академія, м. Полтава
Кафедра хірургічної стоматології та щелепно-лицевої хірургії
з пластичною та реконструктивною хірургією голови та шиї*

Метою дослідження було дослідження впливу гіпербаричної оксигенації (ГБО) на тканини слинних залоз при запальних процесах та утворення в них вільно радикальних сполук. Накопичення продуктів перекисного окислення в тканинах призводить до порушення тканинного дихання та утворення в них некрозів, особливо при запальних процесах.

Ключові слова: ГБО, слинні залози, перекисне окислення, денітрозильні комплекси заліза.

Вступ. Відомо, що при запальних процесах в уражених тканинах проходить ланцюгова реакція на фоні якої в механізмі розвитку та патологічних змінах важливе місце займає гіпоксія. Для боротьби з гіпоксією різного походження широко застосовується гіпербарична оксигенація (ГБО). В основі терапевтичного ефекту ГБО є підвищення тиску (до 2 атмосфер), завдяки чому кисень дифузно надходить в тканини і розчиняється в рідинному середовищі клітин [6], що компенсує порушення надходження кисню в мітохондрії тканин при запальних процесах, водночас знижується ризик розвитку різних патологічних процесів в клітині. Завдяки руху електронів дихального ланцюга мітохондрій відновлюється тканинне дихання [3]. Гіпербаричний кисень припиняє утворення токсичних метаболітів, переводячи їх в менш токсичні сполуки, у зв'язку з чим активуються механізми компенсації, та відбувається захист метаболічної системи від токсичних продуктів, які утворюються при гіпоксії [7]. Відомо, що ГБО впливає на комплекс взаємозв'язаних біоенергетичних, дезинтоксикаційних та біосинтетичних реакцій, це також впливає на механізми підтримки гемостазу хворого організму [3], що обумовлює широке застосування даного методу для лікування різних інтоксикацій, які призводять до розвитку змішаних форм гіпоксії та гіпоергозу, особливе порушення яких відбувається при тканинних гіпоксіях. В цьому випадку кисень діє тільки як біологічний фактор, оскільки його вміст в тканинах не перевищує нормальної концентрації. Деякі автори відмічають ефективне використання ГБО у хворих, які перенесли токсичний шок [3]. Терапевтична дія методу залежить від здібності клітин ефективно використовувати кисень, який відновлює метаболічно-функціональні системи різних органів та тканин [7]. В доступній літературі дуже мало

інформації про вплив ГБО на накопичення перекисного окислення ліпідів при запальних процесах в тканинах слинних залоз.

Метою нашого дослідження було визначити вплив ГБО на накопичення перекисного окислення ліпідів при запальних процесах в тканинах слинних залоз.

Матеріали та методи дослідження. Досліди проводили на 55 білих щурах лінії Вістар. Одна група була контрольна, інша інтактна. Під ефірним наркозом щуррам швидко видаляли слинні залози та розміщували їх в охолоджене середовище: сеанси ГБО проводили протягом 30-ти хв в барокамері ємністю 3 л з тиском 2 атмосфери. Розчин 0,2 % – 1 мл карагеніну ін'єкційно вводили в тканини біля слинних залоз, у такий спосіб відтворювали місцеве запалення в тканинах слинних залоз [8]. Дослідження показників перекисного окислення ліпідів та антиоксидантного захисту: кількість малонового діальдегіду (МДА) вимірювали за поглинанням світла по довжина хвилі 540 нм триметинового комплексу, утвореного в кислому середовищі, конденсацію МДА двома молекулами тіобарбітурової кислоти. Для оцінки рівня (АО) захисту визначали приріст МДА. Для цього гомогенат тканин слинних залоз (СЗ) інкубували в прооксидантному залізоаскорбатному буферному розчині терміном 1,5 год. Термін інкубації вказує на рівень гальмування процесів пероксидації, вторинним продуктом яких є МДА [7]. Активність ферментів антиоксидантного (АО), супероксид дисмутази (СОД) та каталази є головним фактором інактивації, активних форм кисню. Активність СОД визначали по реакції гальмування екстрактом тканин аутоокислення адреналіну в адренохром (максимум поглинання 490 нм) за допомогою КФК-2 [2, 7]. Активність каталази визначали по залишку нерозкладеного гомогенатом перекису водню за допомогою об'ємного перманганатно метричного методу [1].

Сеанс ГБО проводили в барокамері об'ємом 3 л, де створювали надмірний тиск медичного кисню (ГОСТ 558350, частота не менше 99,2 %) та активоване вугілля (04 марка «Б», ГОСТ 4453) з розрахунку 4 г на 1 кг маси тварини. Абсолютна вологість в барокамері коливалась в інтервалі 60–70 %, температура 18–23°. Вентиляцію камери з розміщеними в ній тваринами проводили протягом 4 хв, після чого її герметизували. Сеанси ГБО проводили по схемі 2 рази на тиждень [5]. Під час сеансу, дворазово, без зниження тиску (з

цього відмічалось зниження активних форм кисню (*табл.*) достовірно підвищення показників у порівнянні з тваринами яким не застосовували ГБО: загальний фон – 10,8 %, НАД – 12,8 %, пірогену – 10,9 %, НАДФ не достовірно знижується на 8,8 %. Вплив ГБО на накопичення в тканинах динітрозильних комплексів заліза (ДНКЗ) та метгемоглобіну в крові був не суттєвим. ГБО сприяє дифузному надходженню кисню в клітини та їх включення минаючи еритроцити, ланцюги окислення [6], але акцептуванню, і виведенню ДНКЗ з тканин крові не сприяє.

Вплив ГБО на показники перекисного окислення ліпідів та АО захисту при карагеніновому запаленні

| Показники, що вивчаються | Статистичні показники | Інтактні тварини | Після корекції ГБО |
|-----------------------------|-----------------------|------------------|--------------------|
| МДА: мкмоль/кг до інкубації | M±m P ₂ | 4,21±2,12 | 4,75±0,16 <0,05 |
| Приріст, мкмоль/кг | M±m P ₂ | 1,77±0,46 | 2,00±0,16 |
| Каталаза, од. акт. | M±m P ₂ | 2,28±0,08 | 1,85±0,05 |
| СОД, од. акт. | M±m P ₂ | 1,04±0,02 | 0,93±0,01 <0,01 |

Примітка: P₂ – імовірна вірогідність помилки при порівнянні одержаних результатів в серії з застосуванням ГБО чи церулоплазміну з даними серії, в якій даний вплив відсутній.

відкритими вхідними та вихідними клапанами), виконували протягом 2–3 хв додаткову вентиляцію барокамери киснем. Методика відтворення запалення в тканинах слинних залоз проводили розчином 0,2 % – 1мл карагеніну ін'єкційно вводили в тканини біля слинних, тим самим відтворювали місцеве запалення в тканинах слинних залоз [7]. Статистичну обробку виконували за методикою Стьюдента.

Результати та їх обговорення. Ми відмічали, що при дослідженні впливу гіпербаричного кисню на процеси ПОЛ та АО – захисту при карагеніновому запаленні після сеансу ГБО (2026 гПа) протягом 45 хв. Активність ферментів АО захисту достовірно зменшується по відношенню ю тварин яким не застосовували ГБО: СОД – 10,0 %, каталаза не достовірно. Під впливом ГБО в електронно-транспортному лан-

Висновок. На основі нашого дослідження ми припускаємо, що ГБО сам по собі в достатній мірі не може стимулювати активність ферментів АО захисту. Гіпербаричний кисень не в змозі відновити активні центри ферментів з перемінною валентністю, завдяки чому відбувається підвищення концентрації МДА, на основі чого збільшується кількість синглетного кисню в електронно транспортних ланцюгах. В тканинах на такому фоні розвивається тканнна гіпоксія, порушуючи у такий спосіб обмінні процеси. При дії ГБО кисень дифузно надходить в тканини, минуючи ланцюги дихальних ферментів, завдяки чому тканини насичуються киснем, знижується рівень утворення продуктів метаболізму в тканинах (СЗ). На фоні таких дій гіпербаричного кисню на тканини при запальному процесі порушуються процеси утворення і накопичення вільнорадикальних сполук і розвитку некрозів в тканинах.

Література

- Архипова О.Г. Методы исследований в профпатологии / О.Г. Архипова. – М.: Медицина, 1988. – 207 с.
- Брусов О.С. Влияние природных ингибиторов радикальных реакций на аутоокисление адреналина / О.С. Брусов, А.М. Герасимов, Л.Ф. Панченко // Бюл. эксперим. биол. и мед. – 1976. – № 1. – С. 33–35.
- Бондаренко В.В. Коррекция церулоплазмином и ГБО процессов перекисного окисления липидов и антиоксидантной системы в слюнных железах при хронической нитратной интоксикации крыс нитратом натрия // Проблемы экологии та медицины. – 2000. – Т. 4, № 2–3. – С. 2–4.
- Владимиров Ю.А. Перекисное окисление липидов в биологических мембранах / Ю.А. Владимиров, А.И. Арчаков. – М.: Наука, 1972. – 236 с.
- Костенко А.Г. Изменение концентрации свободных аминокислот и перекисного окисления в печени при ишемии на фоне повышенного поступления фтора в организм и применении ГБО / А.Г. Костенко // Актуальные вопросы теоретической и клинической медицины: Тез. докл. конф., посвящ. 70-летию ин-та. – Полтава, 1991. – Т.2. – С. 146.
- Костенко В.А. Изменения процессов перекисного окисления липидов и антиоксидантной защиты в почках белых крыс при острой интоксикации нитратом натрия и применении ГБО / В.А. Костенко // Физиология и патология перекисного окисления липидов, гемостаза и иммуногенеза. – Полтава, 1993. – С. 96–97.

7. Почерняєва В.Ф. Експериментальне обґрунтування та застосування антиоксидантів як гонадопротекторів: автореф. дис. д-ра мед. наук: спец. 14.03.07 / В.Ф. Почерняєва. – Полтава, 1997. – 36 с.

8. Саяпина Л.М. Возможности коррекции комплексом биоантиоксидантов «Триовит» карагенинового воспаления тканей, прилежащих к слюнным железам / Л.М. Саяпина, О.В. Рыбалов, О.И. Цебержинский // Актуальні питання теоретичної та клінічної медицини на сучасному рівні. – Полтава, 1996. – С. 433.

В.В. Бондаренко, Л.И. Волошина, И.В. Яценко

КОРРЕКЦИЯ НАКОПЛЕНИЯ ПРОДУКТОВ ПЕРЕКИСНОГО ОКИСЛЕНИЯ ЛИПИДОВ ПОД ВЛИЯНИЕМ ГИПЕРБАРИЧЕСКОЙ ОКСИГЕНАЦИИ В ТКАНЯХ СЛЮННЫХ ЖЕЛЕЗ ПРИ ИХ ВОСПАЛЕНИИ

Целью исследования было исследование влияния ГБО на ткани слюнных желез при воспалительных процессах и образования в них свободно радикальных соединений. Накопление продуктов перекисного окисления в тканях приводит к нарушению тканевого дыхания и образования в них некрозов особенно при воспалительных процессах.

Ключевые слова: ГБО, слюнные железы, перекисное окисление, денитрозильные комплексы железа.

V.V. Bondarenko, L.I. Voloshina, I.V. Yatsenko

CORRECTION OF ACCUMULATION LIPID PEROXIDATION PRODUCTS INFLUENCE HYPERBARIC OXYGENATION IN THE TISSUES SALIVARY GLANDS IN THEIR INFLAMMATION

The purpose of the study was to study the effect of HBO on tissues of the salivary glands in inflammatory processes and the formation of free radical compounds in them. Accumulation of products of peroxide oxidation in tissues leads to disturbance of tissue respiration and formation of necrosis in them, especially in inflammatory processes.

Key words: HBO, salivary glands, peroxide oxidation, iron deionized iron complexes.

УДК 615.242.06+616.31:618.16-006.6

ПРОФІЛАКТИКА ПОБІЧНОЇ ДІЇ ЦИТОСТАТИЧНОЇ ТЕРАПІЇ У ПОРОЖНИНІ РОТА У ХВОРИХ НА РАК МОЛОЧНОЇ ЗАЛОЗИ ТА ЇЇ ЕФЕКТИВНІСТЬ

С.М. Григоров¹, І.С. Сухіна¹, А.М. Насонова²¹Харківський національний медичний університет²ГУ «Інститут медичної радіології ім. С.П. Григор'єва НАМН України», Харків

Робота присвячена одному з найтяжчих ускладнень протипухлинного лікування раку молочної залози – оральному мукозиту, що призводить до припинення лікування основного захворювання, несприятливо позначається на його прогнозі, знижує ефективність лікування та якість життя онкологічних хворих.

Авторами розроблено комплекс профілактично-лікувальних заходів як терапії супроводу у даного контингенту хворих, застосування якого сприяло вірогідному зниженню побічної дії протипухлинного лікування в порожнині рота проти групи порівняння в 1,5 рази на I циклі (56,9 ± 5,9) % і в 4,5 рази на VI циклі ПХТ (18,1 ± 4,6) %: хейліту в 5,2 рази та захворювань тканин пародонту – в 13,4 рази на I циклі проти групи порівняння до практично відсутності на VI циклі (1,4 % і 0 % відповідно); мукозиту – в 2,4 рази на I циклі, до 8,2 раз на VI циклі; гіпосалівації – вірогідно нижче в 1,7 рази, ніж при I циклі ПХТ, до 2,5 разів при V циклі проти групи порівняння.

Ключові слова: рак молочної залози, поліхіміотерапія, порожнина рота, хейліт, мукозит, гіпосалівація, профілактично-лікувальні заходи.

Вступ. Онкологічна захворюваність продовжує зростати серед населення. Щороку більш 1,15 млн жінок у всьому світі захворюють на рак молочної залози (РМЗ), який становить майже чверть усіх злоякісних пухлин у жінок [6, 8].

На сьогоднішній день дана патологія виникає у кожної восьмої жінки (13,4%) і є головною причиною смертності серед жінок у віці від 35 до 54 років, та друга після раку легенів. З віком ризик розвитку раку молочної залози збільшується [3].

Протипухлинна хіміотерапія є одним з основних методів лікування хворих із злоякісними новоутвореннями, зокрема на РМЗ, та здатна гальмувати проліферацію пухлинних клітин (цитостатична дія) або призводити до їх повної загибелі [9].

Тенденція до посилення агресії протипухлинного лікування супровожується «тимчасовими та постійними» змінами навколишніх тканин. Одним з найбільш значущих ускладнень протипухлинного лікування РМЗ є оральний мукозит різного ступеня важкості, частота розвитку якого досягає 100% [4, 5, 10].

Оральний мукозит – одне з найтяжчих ускладнень протипухлинного лікування, що призводить до його припинення, що несприятливо позначається на прогнозі захворювання, знижує ефективність лікування та якість життя онкологічних хворих [1, 2, 7].

Окрім того, мукозит суттєво підвищує витрати на лікування онкологічних хворих та збільшує строки їх госпіталізації.

На жаль, досі не існує загальноприйнятих протоколів профілактики та лікування орального мукозиту. Багато уваги приділяється санації порожнини рота, використанню методів фізичного впливу (гіпотермія, лазеротерапія), профілактиці інфекційних ускладнень та використанню препаратів, стимулюючих епітелізацію, місцевої та загальної дії.

Пошук найбільш ефективних та перспективних методів досі є актуальним, не дивлячись на різноманіття запропонованих у різний час засобів та методів профілактики та лікування мукозитів.

Тому **метою** нашого дослідження стало підвищення ефективності профілактики побічної дії цитостатичної терапії в порожнині рота у хворих на рак молочної залози шляхом розробки комплексу профілактично-лікувальних заходів.

Матеріали та методи. Для вірогідності результатів даного дослідження взято однорідну групу пацієнток – 98 жінок із злоякісним захворюванням молочної залози T1N0M0 – T2N1M0 стадій, які отримали на 1-му етапі комбіноване лікування (операція + променева терапія) та 6 циклів ад'ювантної поліхіміотерапії (ПХТ) за однаковою схемою – CAF, відповідно міжнародним стандартам.

Хворі розподілені на дві групи. Групу 1 (група порівняння) склали 26 пацієнток з РМЗ, яких навчили правилам гігієнічного догляду за порожниною рота та проінформували про необхідність його проведення. Перед початком ад'ювантної ПХТ пацієнткам

рекомендували відмовитися від носіння повних або часткових знімних протезів, чистити зуби зубною щіткою середньої жорсткості, використовуючи традиційну для себе зубну пасту; уникати застосування ополіскувачів для порожнини рота на спиртовій основі, не користуватися зубочистками, уникати вживання абразивної їжі.

У групі 2 було 72 пацієнтки з РМЗ, яких навчили правилам гігієнічного догляду за порожниною рота (як і в групі 1) та проінформували про необхідність прийому препаратів супровідної терапії: чистити зуби 2 рази на день, використовуючи зубну щітку середньої жорсткості та профілактично-лікувальну пасту, призначали розсмоктування таблеток, активною речовиною яких є лізоцим, пробіотики місцево та всередину, кальційвмісні препарати.

Обстеження пацієнток проводили перед початком та в кінці кожного циклу ПХТ за традиційною схемою.

Статистична обробка отриманого матеріалу проводилася за допомогою пакета програм STATISTICA.

Результати досліджень та їх обговорення.

Проведення I циклу ПХТ у хворих на РМЗ у групі порівняння (група 1) супроводжується розвитком побічної дії цитостатичного лікування у порожнині рота у $(84,6 \pm 7,2)$ % пацієнток, що стало найнижчим показником при проведенні всього курсу лікування. Із збільшенням кількості циклів даний показник зростає, досягаючи на III циклі $(92,3 \pm 5,3)$ % і максимального свого значення на V циклі — $(96,2 \pm 3,8)$ %, що, швидше за все, пов'язано із збільшенням кумулятивної токсичності. У той же час на VI циклі лікування цей показник дещо знижувався і корелював із значенням I циклу.

Аналізуючи дані проведеного дослідження можна зробити висновок, що проведення ад'ювантних циклів ПХТ у хворих на РМЗ суттєво впливає на стан органів порожнини рота. Основним проявом побічної дії протипухлинного лікування в порожнині рота є хейліт, мукозит, гіпосалівація та захворювання тканин пародонту.

Хейліт — патологія, яку ми зустрічаємо найчастіше, з максимальним проявом на III циклі ПХТ — $(69,2 \pm 9,2)$ % з подальшим поступовим зниженням до $(34,6 \pm 9,5)$ % на VI циклі. Частота гіпосалівації є максимальною на II-му циклі ПХТ — $(61,5 \pm 9,7)$ %, з подальшим зниженням частоти її проявів до $26,9 \pm 8,9$ % на VI циклі. Частота мукозиту збільшується на III циклі до $(73,1 \pm 8,9)$ %, з подальшим зниженням до $(34,6 \pm 9,5)$ % на VI-му циклі ПХТ. Захворювання тканин пародонту найчастіше спостерігаються на II–IV циклах ПХТ — $(26,9 \pm 8,9)$ %, з подальшим зниженням до $(7,7 \pm 5,3)$ % на VI-му циклі ПХТ.

Для зниження побічної дії цитостатичного лікування у порожнині рота під час проведення ПХТ у пацієнток з РМЗ нами розроблено комплекс профілактично-лікувальних заходів (група 2), для оцінки ефективності якого ми вивчили об'єктивний статус 72 пацієнток.

Використання розробленого нами комплексу профілактично-лікувальних заходів як терапії супроводу у даного контингенту хворих сприяло зниженню

побічної дії протипухлинного лікування у порожнині рота проти групи порівняння у 1,5 рази на I циклі $(56,9 \%)$ і в 4,5 рази — на VI циклі $(18,1 \%)$.

Частота виникнення хейліту вірогідно нижче проти групи порівняння і склала на I циклі $(12,5 \pm 3,9)$ %, поступово знижуючись до $(1,4 \pm 1,4)$ % на VI циклі ПХТ (рис. 1).

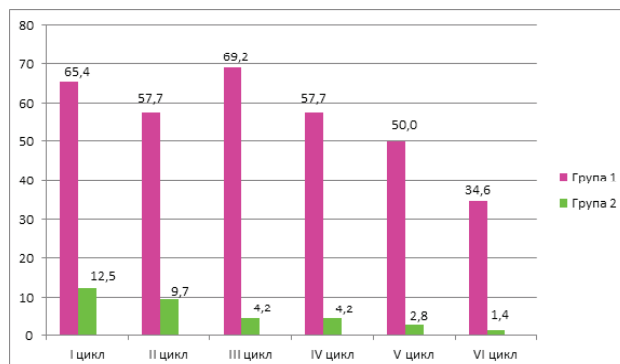


Рис. 1. Динаміка проявів хейліту на етапах проведення ад'ювантної поліхіміотерапії

Прояви гіпосалівації ми зустрічаємо з максимальними показниками на I–II циклах ПХТ — $(33,3 \pm 5,6)$ %, з подальшим зниженням до $(11,1 \pm 3,6)$ % на VI-му циклі. Вірогідність відмінностей відзначається на I–V циклах ПХТ (рис. 2).

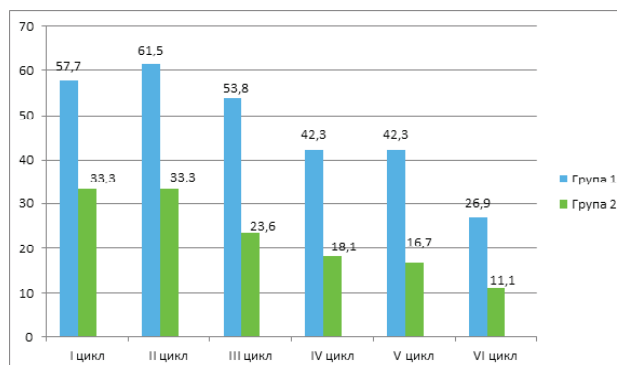


Рис. 2. Динаміка проявів гіпосалівації на етапах проведення ад'ювантної поліхіміотерапії

У пацієнток з РМЗ, які отримували комплекс профілактично-лікувальних заходів (група 2), на етапах ПХТ частота мукозиту вірогідно нижче проти групи порівняння, з максимальним проявом на II-му циклі — $(27,8 \pm 5,3)$ % і поступовим зниженням до VI-го циклу ПХТ — $(4,2 \pm 2,4)$ % (рис. 3).

Частота захворювань тканин пародонту є найнижчою серед побічних проявів цитостатичного лікування у порожнині рота (рис. 4).

Аналізуючи отримані дані, можна зробити висновок, що застосування комплексу профілактично-лікувальних заходів у хворих на РМЗ під час проведення VI-го циклу ПХТ сприяє вірогідному зниженню частоти хейліту в 24,7 рази, мукозиту — в 8,2, гіпосалівації — в 2,4 рази та повній відсутності проявів захворювань тканин пародонту у всіх 72 пацієнток.

Висновки. Застосування розробленого нами комплексу профілактично-лікувальних заходів як терапії супроводу у даного контингенту хворих сприяло

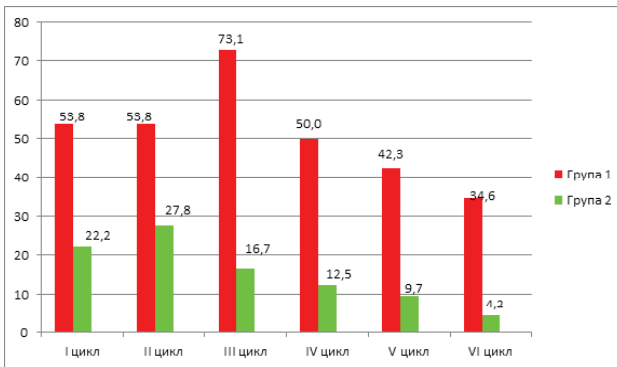


Рис. 3. Динаміка проявів мукозиту на етапах проведення ад'ювантної поліхіміотерапії

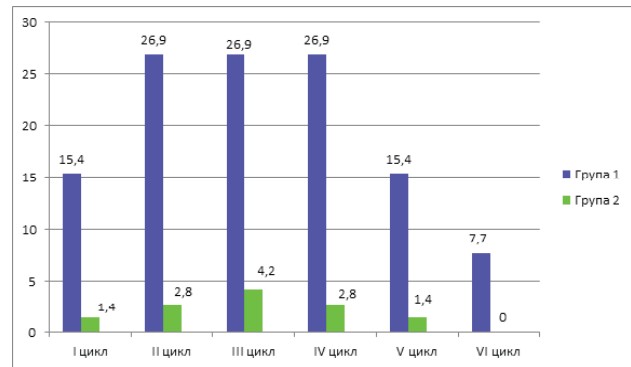


Рис. 4. Динаміка проявів захворювань тканин пародонту на етапах проведення ад'ювантної поліхіміотерапії

вірогідному зниженню побічної дії протипухлинного лікування у порожнині рота проти групи порівняння у 1,5 рази на I циклі ($56,9 \pm 5,9$ %) і в 4,5 рази на VI циклі ПХТ ($18,1 \pm 4,6$ %); хейліту у 5,2 рази та захворювань тканин пародонту — в 13,4 рази на I циклі проти групи порівняння до практично відсутності на VI циклі ($1,4$ і 0 % відповідно); мукозиту — в 2,4 рази на I циклі, до 8,2 раз на VI циклі;

гіпосалівації — вірогідно нижче в 1,7 рази, ніж при I циклі ПХТ, до 2,5 разів при V циклі проти групи порівняння.

З огляду на вищевикладене, можна з упевненістю констатувати, що комплекс профілактично-лікувальних заходів стоматологічного напрямку повинен супроводжувати кожного онкологічного хворого під час проведення циклів поліхіміотерапії.

Література

1. Моник А. Поддерживающая стоматологическая помощь для пациентов с онкологическими заболеваниями / А. Моник, К.Л. Стокман, Ф. Спийкервет // Популярная медицина. — 2002. — Т. 1, № 2. — С. 41–43.
2. Попруженко Т.В. Химиотерапевтический оральный мукозит: патобиология, лечение, профилактика // Т.В. Попруженко, Т.Д. Углова, С.П. Борис // Теория — практике. Стоматолог Инфо. — Харьков, 2013. — № 3. — С. 14–20.
3. Рак в Україні, 2015–2016. Захворюваність, смертність, показники діяльності онкологічної служби // Бюлетень Національного канцер-реєстру України № 18. — К., 2017. — 123 с.
4. Руководство по химиотерапии опухолевых заболеваний / [под ред. Н.И. Переводчиковой]. — 2-е изд., доп. — М.: Практическая медицина, 2013. — С. 432–433.
5. Сухина И.С. Особенности состояния слизистой оболочки ротовой полости и губ у пациенток с раком молочной железы на этапах адъювантной полихимиотерапии. / И.С. Сухина, И.И. Соколова // Вісник проблем біології та медицини. — 2012 — Вип. 2, том 2 (93). — С. 251–255.
6. Adverse event management of oral mucositis in patients with breast cancer / S. Seiler, J. Kosse, S. Loibl, C. Jackisch // Breast Care (Basel). — 2014. — № 9 (4). — P. 232–237.
7. Clinical practice guidelines for the prevention and treatment of cancer therapy-induced oral and gastrointestinal mucositis / E.B. Rubenstein, D.E. Peterson, M. Schubert [et al.] // Cancer. — 2004. — Vol. 100, Suppl. 9. — P. 2026–2046.
8. Efficacy and toxicity profile of pegylated liposomal doxorubicin (Caelyx) in patients with advanced breast cancer / J. Rom, S. Bechstein, C. Domschke [et al.] // Anticancer Drugs. — 2014. — № 25 (2). — P. 219–224.
9. Everolimus for women with trastuzumab-resistant, HER2-positive, advanced breast cancer (BOLERO-3): a randomised, double-blind, placebo-controlled phase 3 trial / F. Andr, R. O'Regan, M. Ozguroglu [et al.] // Lancet Oncol. — 2014. — № 15 (6). — P. 580–591.
10. Lalla R.V. Management of oral mucositis in patients who have cancer / R.V. Lalla, S.T. Sonis, D.E. Peterson // Dent. clin. north am. — 2008. — Vol. 52, № 1. — P. 61–77.

С.Н. Григоров, И.С. Сухина, А.Н. Насонова

ПРОФИЛАКТИКА ПОБОЧНОГО ДЕЙСТВИЯ ЦИТОСТАТИЧЕСКОЙ ТЕРАПИИ В ПОЛОСТИ РТА У БОЛЬНЫХ РАКОМ МОЛОЧНОЙ ЖЕЛЕЗЫ И ЕЁ ЭФФЕКТИВНОСТЬ

Работа посвящена одному из самых тяжелых осложнений противоопухолевого лечения рака молочной железы — оральному мукозиту, который приводит к прекращению лечения основного заболевания, неблагоприятно отражается на его прогнозе, снижает эффективность лечения и качество жизни онкологических больных.

Авторами разработан комплекс профилактических лечебных мероприятий как сопроводительной терапии у данного контингента больных, применение которого способствовало достоверному снижению побочного действия противоопухолевого лечения в полости рта против группы сравнения в 1,5 раза на I цикле

($56,9 \pm 5,9$) % и в 4,5 раза на VI цикле ПХТ ($18,1 \pm 4,6$) %: хейлита в 5,2 раза и заболеваний тканей пародонта — в 13,4 раза на I цикле против группы сравнения до практически отсутствия на VI цикле (1,4 и 0 % соответственно); мукозита — в 2,4 раза на I цикле, до 8,2 раз на VI цикле; гипосаливации — достоверно ниже в 1,7 раза, чем при I цикле ПХТ, до 2,5 раз при V цикле против группы сравнения.

Ключевые слова: рак молочной железы, полихимиотерапия, полость рта, хейлит, мукозит, гипосаливация, профилактические лечебные мероприятия.

S.N. Grigorov, I.S. Sukhina, A.N. Nasonova

ORAL CAVITY SIDE-EFFECTS PREVENTION DURING CITOSTATIC THERAPY IN BREAST CANCER PATIENTS AND ITS EFFICACY

This study is devoted to one of the most severe complications of the breast cancer patients treatment - oral mucositis, which leads to the interruption of the treatment, makes a bad influence on the disease prognosis, decrease of the treatment efficacy and quality of life of cancer patients.

Heilitis is the most frequent side-effect, which has a highest manifestation rate during the III cycle of chemotherapy - $69,2 \pm 9,2\%$ with a subsequent gradual decrease up to $34,6 \pm 9,5\%$ at the VI cycle. The appearance of hyposalivation is observed with the maximal rate at II cycle of chemotherapy - $61,5 \pm 9,7\%$, with a subsequent decrease of its manifestations up to $26,9 \pm 8,9\%$ at cycle VI. The mucositis-rate increases by the III cycle of chemotherapy up to $73,1 \pm 8,9\%$, with the subsequent decrease of it up to $34,6 \pm 9,5\%$ at the VI cycle of chemotherapy. The paraodontal tissues disease was observed more often during the II-IV cycle of chemotherapy - $26,9 \pm 8,9\%$, with a subsequent decrease up to $7,7 \pm 5,3\%$ at the VI cycle of chemotherapy.

The authors have developed a complex of the preventive and therapeutic care for these patients, which application contributed to the possible decrease of the side-effects in the oral cavity in comparison to the other group in 1.5 times during the I cycle of chemotherapy ($56,9 \pm 5,9\%$) and in 4,5 times at the 6th cycle of chemotherapy ($18,1 \pm 4,6\%$). The heilitis-rate was decreased in 5,2 times and paraodontal tissues disease-rate in 13,4 times at I cycle of chemotherapy versus the comparison group, in which there were almost no side-effects at the VI cycle of chemotherapy (1, 4 and 0%, respectively); mucositis-rate was in 2.4 times lower at the I cycle of chemotherapy, up to 8.2 times at the VI cycle of chemotherapy; the hyposalivation was probably in 1,7 times lower, than at the I cycle of chemotherapy, and up to 2,5 times at the V cycle of chemotherapy versus the comparison group.

The authors constitute, the preventive and therapeutic oral care should be prescribed for each cancer patient during the chemotherapy.

Key words: breast cancer, chemotherapy, oral cavity, cheilitis, mucositis, salivary gland dysfunction, therapeutic and preventive measures.

УДК 616.314-77-089.843-035-089-06

ОТДАЛЕННЫЕ РЕЗУЛЬТАТЫ ПРИМЕНЕНИЯ МЕТОДА НЕПОСРЕДСТВЕННОЙ ДЕНТАЛЬНОЙ ИМПЛАНТАЦИИ

И.К. Луцкая¹, И.О. Походенько-Чудакова², Т.Л. Шевела², О.Г. Зиновенко¹¹Белорусская медицинская академия последипломного образования, г. Минск²Белорусский государственный медицинский университет, г. Минск

Применение метода одномоментной имплантации позволяет сохранить объем костной ткани в зоне удаленных зубов. Снижается частота развития воспалительных осложнений в послеоперационном периоде. Минимизируется число операций и их травматичность. Данный метод позволяет сократить реабилитацию с использованием ортопедических конструкций с опорой на дентальные имплантаты на 4–6 мес.

Цель работы — проанализировать отдаленные результаты применения метода непосредственной дентальной имплантации.

Объекты и методы. Было проведено комплексное лечение 54 пациентов в возрасте от 25 до 55 лет, которым была выполнена непосредственная дентальная имплантация на нижней или верхней челюстях (один или два имплантата в пределах одного сегмента). Лучевые методы исследования указанным пациентам проводили в динамике: 1-е исследование до оперативного вмешательства — дентальной имплантации; 2-е — через 6 мес.; 3-е — через 12 мес. после операции.

Результаты. Все установленные имплантаты были остеоинтегрированы. Костная ткань равномерно прилежала по всей поверхности имплантатов, патологическая резорбция костной ткани отсутствовала.

Вывод. Метод непосредственной установки имплантата показан в тех ситуациях, когда сохранен уровень десны, нет атрофии альвеолярного края, слизистая оболочка не истончена. Отсутствуют клинические признаки патологического процесса в апикальной области. Наиболее перспективен метод для области премоляров, преимущественно на нижней челюсти.

Ключевые слова: непосредственная дентальная имплантация, остеоинтеграция, лучевые методы.

Введение. Успех имплантации во многом определяет правильное определение показаний к проведению данного вида реабилитационных мероприятий, выбора конструкции имплантата, техники проведения оперативного вмешательства, периода восстановительного лечения и системы профилактики осложнений [1]. На фоне быстрого и активного продвижения метода протезирования на имплантатах одним из существенных недостатков является необходимость дополнительных посещений, повторное выполнение манипуляций (например, обезболивание), значимая общая продолжительность лечения. Существующие пути уменьшения числа посещений и сокращение общей продолжительности лечения освещаются в современной литературе, подкрепляются научным обоснованием показаний к выбору методов воздействия. Один из вариантов — немедленная установка имплантата. В подобных ситуациях могут использоваться как базальные одноэтапные, так и классические двухэтапные внутрикостные имплантаты. Вживление внутрикостного элемента в лунку удаленного зуба исключает необходимость повторного введения анестетика, а также дополнительного посещения [2, 3].

Применение метода одномоментной имплантации позволяет сохранить объем костной ткани в зоне удаленных зубов. При немедленной имплантации сохраняется 60–90 % объема кости альвеолярного отростка. В то время как без имплантации, после удаления зуба, вследствие резорбции и атрофии костной ткани через 6–12 мес. высота альвеолярного отростка снижается на 3–7 мм и остается примерно 40–50 % от прежнего объема. Снижается частота развития воспалительных явлений в послеоперационном периоде [5]. Минимизируется число операций и их травматичность. Данный метод позволяет сократить общие реабилитации с использованием ортопедических конструкций с опорой на дентальные имплантаты на 4–6 мес. [1, 4].

Цель работы — проанализировать отдаленные результаты применения метода непосредственной дентальной имплантации.

Объекты и методы. Было проведено комплексное лечение 54 пациентов в возрасте от 25 до 55 лет, которым была выполнена непосредственная дентальная имплантация на нижней или верхней челюстях (один или два имплантата в пределах одного

сегмента). Критериями включения пациентов в исследование были: диагноз — частичная вторичная адентия, при которой характеристика дефектов зубных рядов определялась в соответствии с классификацией Е. Кенеди (1923); возраст старше 18 лет; исключалось наличие сопутствующей патологии, травм, операций, требующих медицинской реабилитации; наличие генерализованных патологических процессов периодонта как факторов, негативно влияющих как на непосредственный, так и на окончательный функционально-эстетический результат лечения.

Всем пациентам непосредственную дентальную имплантацию проводили под местным проводниковым и инфильтрационным обезболиванием раствором «Ультракаина-ДС форте» в объеме 3,4 мл. В связи с анатомо-топографическими особенностями челюстей пациентов использовали следующие конструкции: винтовой цилиндрический имплантат, длиной 10 и 11,5 мм, диаметром 3,7 и 4,5. Непосредственная дентальная имплантация осуществлялась в строгом соответствии соблюдения всех этапов данного вида реабилитации пациентов с частичной вторичной адентией. Проводили удаление разрушенного зуба (рис. 1), лунку удаленного зуба (рис. 2) формировали фрезами возрастающего диаметра, устанавливали имплантат (рис. 3) и сразу изготавливали временную искусственную коронку (рис. 4).

ткани, близость расположения верхнечелюстной пазухи (на верхней челюсти), локализация нижнечелюстного канала (на нижней челюсти). В последующем с целью динамической оценки остеоинтеграции имплантата лучевые методы исследования проводили: 1-е исследование до оперативного вмешательства — дентальной имплантации; 2-е исследование — через 6 мес.; 3-е исследование — через 12 мес. после операции.

В качестве критерия оценки состояния имплантата использовали показатель функционирования имплантата (ПФИ), который исследовали через 6 и 12 мес. после вмешательства.

После изготовления постоянной металлокерамической коронки у пациентов оценивали состояние слизистой оболочки десны в области имплантата, глубину десневого кармана между имплантатом и прилегающей к нему десны, определяли подвижность имплантата. Важная роль уделялась состоянию гигиены, наличию зубного налета в области имплантата, что связано с развитием местного воспаления в виде мукозита и периимплантита.

Течение процессов остеоинтеграции оценивали с помощью лучевых методов исследования. При этом отмечали, как установлен имплантат в кости, уровень прилегания костной ткани к поверхности имплантата, наличие горизонтальной или вертикальной резорбции.

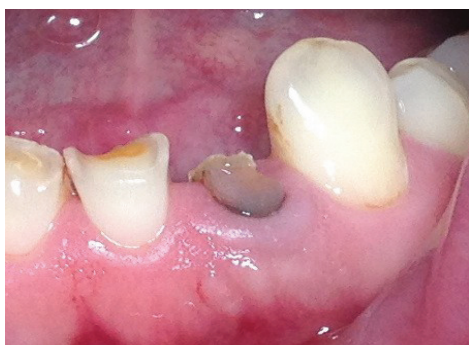

Рис. 1. Разрушенная коронка зуба

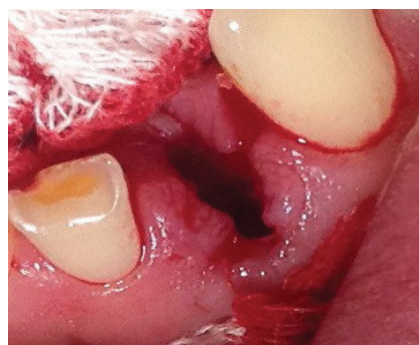

Рис. 2. Лунка удаленного зуба

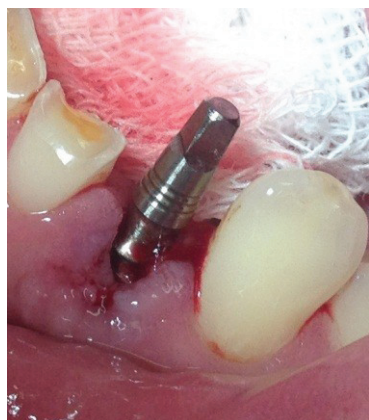

Рис. 3. Введение имплантата

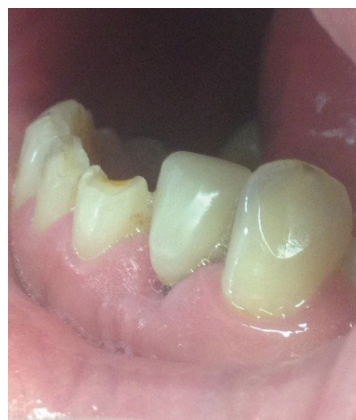

Рис. 4. Изготовленная временная искусственная коронка

На основании данных лучевых методов исследования — конусно-лучевой компьютерной томографии (КЛКТ) челюстей или ортопантограммы (ОПТГ) — оценивались характеристика и структура костной

После установки ортопедических конструкций с опорой на дентальные имплантаты оценивали функциональное состояние последних: распределение нагрузки на имплантат, окклюзионную нагрузку при

жевании и эстетическое состояние искусственной коронки, ее цвет и форма, степень стираемости, изменение цвета, сколы коронки.

Результаты. Результаты сравнительной оценки данных лучевых методов исследования представлены на рисунках 5–8. Лучевые методы исследования продемонстрировали, что частота встречаемости одиночных дефектов зубного ряда составила 53,5 % в возрасте 36–55 лет; 37,1 % в возрасте 33–35 лет и 9,4 % в возрасте 24–32.

При непосредственной двухэтапной дентальной имплантации

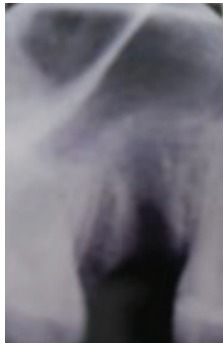


Рис. 5. До операції

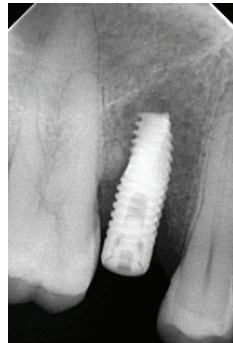


Рис. 6. Через 6 мес
після операції

При непосредственной одноэтапной дентальной имплантации

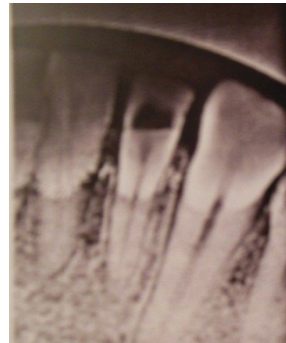

Рис. 7. До операції

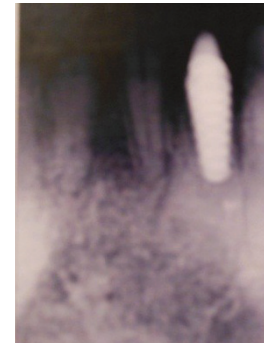


Рис. 8. Через 12 мес
після операції

Структура костной ткани на верхней челюсти во фронтальном отделе и в области отсутствующих премоляров включала 3-й тип у 13 пациентов, в боковых отделах челюсти определялся 4-й тип у 3 пациентов. На нижней челюсти во фронтальном отделе 1-й тип был у 2 пациентов, в области отсутствующих премоляров и моляров констатировали 2-й тип костной ткани – у 14 пациентов. Все установленные имплантаты были остеоинтегрированы, костная ткань равномерно прилежала по всей поверхности имплантатов, патологическая резорбция костной ткани отсутствовала.

Вывод. Мотивация, индивидуальный подбор гигиенических средств и обучение методам их применения является обязательным условием при проведе-

нии внутрикостной имплантации. Большое значение имеет регулярное использование интердентальных средств. Комплексное применение индивидуально подобранных гигиенических средств у пациентов с внутрикостными имплантатами является обязательным условием для поддержания хорошего гигиенического состояния полости рта и профилактики возможных осложнений проведенного лечения.

Метод непосредственной двухэтапной установки дентального имплантата показан в тех ситуациях,

когда сохранен уровень десны, нет атрофии альвеолярного края, слизистая оболочка не истончена. Отсутствуют клинические признаки патологического процесса в периапикальной зоне. Наиболее перспективен метод для области премоляров, преимущественно на нижней челюсти.

Метод непосредственной одноэтапной установки имплантата показан непосредственно после удаления зуба, не имевшего клинических признаков воспаления в окружающих тканях, без рентгенологических изменений костных структур и костной ткани в области верхушки корня и при желании пациента провести все вмешательства в одно посещение.

Литература

1. Burrows R.S. Risk factors in implant treatment planning / R.S. Burrows // European Journal for Dental Implantologists. – 2013. – V. 1. – P. 74–79.
2. Hall J. A controlled, cross-sectional exploratory study on markers for the plasminogen system and inflammation in crevicular fluid samples from healthy, mucositis and periimplantitis sites / J. Hall // Eur. J. Oral Implantol. – 2015. – V. 2. – P. 153–166.
3. John A. Hobkink. Introducing Dental Implants / John A. Hobkink, Roger M. Watson, Lloyd S.S. Searson. – London: Churchill Livingstone, 2010. – P. 70–78.
4. Miguel de Ara jo Nobre. Risk factors of peri-implant pathology / Miguel de Ara jo Nobre, A. Mano Azul, E. Rocha, P. Mal // European Journal Oral Sciences. – 2015. – Vol. 123 (3). – P. 131–139.
5. Shatkin T.E. Mini dental implants: awestora specanalysis of 5640 implants placed a 12-years period / T.E. Shatkin, C.A. Petrotto // Compend Contin Educ Dent. – 2012. – Vol. 33, Spec. 3. – P. 2–9.

І.К. Луцька, І.О. Походенько-Чудакова, Т.Л. Шевела, О.Г. Зіновенко

ВІДДАЛЕНІ РЕЗУЛЬТАТИ ЗАСТОСУВАННЯ МЕТОДУ БЕЗПОСЕРЕДНЬОЇ ДЕНТАЛЬНОЇ ІМПЛАНТАЦІЇ

Застосування методу одномоментної імплантації дозволяє зберегти обсяг кісткової тканини в зоні видалених зубів. Знижується частота розвитку запальних ускладнень у післяопераційному періоді. Мінімізується чис-

ло операцій і їх травматичність. Даний метод дозволяє скоротити реабілітацію з використанням ортопедичних конструкцій з опорою на дентальні імплантати на 4–6 міс.

Мета роботи — проаналізувати віддалені результати застосування методу безпосередньої дентальної імплантації.

Об'єкти і методи. Було проведено комплексне лікування 54 пацієнтів у віці від 25 до 55 років, яким була виконана безпосередня дентальна імплантація на нижній або верхній щелепах (один або два імплантату в межах одного сегмента). Променеві методи дослідження зазначеним пацієнтам проводили в динаміці: 1-ше дослідження до оперативного втручання дентальної імплантації; 2-ге через 6 міс.; 3-тє через 12 міс. після операції.

Результат. Всі встановлені імплантати були остеоінтегровані. Кісткова тканина рівномірно прилягала по всій поверхні імплантатів, патологічна резорбція кісткової тканини була відсутня.

Висновок. Метод безпосередньої установки імплантату показаний в тих ситуаціях, коли збережений рівень ясен, немає атрофії альвеолярного краю, слизова оболонка не стоншена. Відсутні клінічні ознаки патологічного процесу в апікальній області. Найбільш перспективний метод для області премолярів, переважно на нижній щелепі.

Ключові слова: безпосередня дентальна імплантація, остеоінтеграція, променеві методи.

I.K. Lutskaya, I.O. Pohodenko-Chudakova, T.L. Shevela, O.G. Zinovenko

REMOTE RESULTS OF THE APPLICATION OF DIRECT DENTAL IMPLANTATION METHOD

Introduction. The success of implantation in many respects determines the correct determination of the indications for carrying out this type of rehabilitation measures, the choice of the implant design, the technique of the surgical intervention, the period of restorative treatment and the system of preventing complications. The existing ways to reduce the number of visits and reduce the overall duration of treatment is immediate implant placement. In such situations, both basal single-stage and classic two-stage intraosteal implants can be used.

The use of the method of one-stage implantation allows to preserve the volume of bone tissue in the zone of the removed teeth. The frequency of development of inflammatory phenomena in the postoperative period decreases. Minimizes the number of operations and their traumatism.

The aim of the work is to analyze the long-term results of the direct dental implantation method.

Objects and methods. A total of 54 patients aged 25 to 55 years who underwent direct dental implantation on the lower or upper jaws (one or two implants within a single segment) were treated in a complex manner. The criteria for including patients in the study were: secondary adentia.

Immediate dental implantation was carried out in strict compliance with all stages of this type of rehabilitation of patients with partial secondary adentia. The removal of the destroyed tooth was made, the socket of the removed tooth was formed with mills of increasing diameter, an implant was installed and a temporary artificial crown was immediately produced.

The characteristics and structure of bone tissue, were evaluated based on the data of the radial methods of the study (cone-beam computed tomography (CBCT) of the jaws or orthopantomograms (OPTG). In the following, with the aim of dynamic evaluation of the implant osteointegration, the radiation methods of the study were carried out.

An important role was given to the state of hygiene, the presence of dental plaque in the area of the implant, which is associated with the development of local inflammation in the form of mucositis and peri-implantitis. After the installation of orthopedic structures with support for dental implants, the functional state of the latter was assessed: the distribution of the load on the implant, the occlusal load during chewing, and the aesthetic state of the artificial crown, its color and shape, the degree of erosion, discoloration, and chipped crowns.

The results. Radiation methods of research showed that the incidence of single defects in the dentition was 53.5 % at the age of 36–55 years; 37.1 % at the age of 33–35 and 9.4 % at the age of 24–32.

The structure of bone tissue on the upper jaw in the frontal region and in the region of absent premolars included type 3 in 13 patients; in the lateral parts of the jaw the 4th type was determined in 3 patients. On the lower jaw in the frontal department of type 1 was in 2 patients, in the region of absent premolars and molars, the second type of bone tissue was detected in 14 patients. All implants were osteointegrated, bone tissue uniformly adhered to the entire surface of the implants, and pathological resorption of bone tissue was absent.

The conclusion. Motivation, individual selection of hygiene products and training in the methods of their use is a prerequisite for maintaining a good hygienic state of the oral cavity and preventing possible complications of the treatment.

The method of direct two-stage installation of the dental implant is shown in those situations when the level of the gum is preserved, there is no atrophy of the alveolar margin, the mucosa is not thinned. There are no clinical signs of a pathological process in the periapical zone. The method of direct one-stage implant placement is shown immediately after the removal of the tooth, which had no clinical signs of inflammation in the surrounding tissues, without radiologic changes in the bone structure of the bone tissue in the region of the apex of the root and if the patient wishes to conduct all the interventions in one visit.

Key words: direct dental implantation, osseointegration, radiation methods.

УДК 616. 216. 1–002–099

ИНТЕГРАЛЬНЫЕ ИНДЕКСЫ ИНТОКСИКАЦИИ ПРИ ОДОНТОГЕННЫХ СИНОСИТАХ ВЕРХНЕЧЕЛЮСТНОЙ ПАЗУХИ. СОВРЕМЕННОЕ СОСТОЯНИЕ ВОПРОСА (АНАЛИТИЧЕСКИЙ ОБЗОР ЛИТЕРАТУРЫ)

И.О. Походенько-Чудакова, А.В. Сурин

*Учреждение образования «Белорусский государственный медицинский университет»
Кафедра хирургической стоматологии
Белорусский сотрудничающий центр EACMFS*

Цель работы – оценить уровень и глубину исследований по вопросам применения интегральных индексов интоксикации для оценки статуса пациентов с синуситом верхнечелюстной пазухи на современном этапе.

Объекты и методы. Анализ подвергнуты доступные отечественные и зарубежные источники специальной литературы за последние 10 лет.

Результаты. На современном этапе в специальной литературе отсутствуют данные об информативности интегральных индексов интоксикации при хроническом одонтогенном синусите. Не исследована динамика интегральных индексов интоксикации в процессе течения данной формы верхнечелюстного синусита и при его лечении. Нет информации о влиянии лечебно-реабилитационного комплекса с включением диадинамической электростимуляции на показатели индексов интоксикации. Перечисленные факты в совокупности свидетельствуют о необходимости проведения исследований в указанном направлении, доказывают целесообразность выполнения представленной работы и обосновывают ее актуальность.

Заключение. Проведенное исследование и его результаты являются теоретической основой для выявления наиболее информативных интегральных индексов интоксикации у пациентов с хроническим одонтогенным синуситом верхнечелюстной пазухи, а также для определения возможности использования их при прогнозировании течения данного заболевания. Это позволит своевременно проводить лечебно-профилактические мероприятия, предотвращающие рецидивы и развитие осложнений, что обеспечит повышение уровня оказания специализированной медицинской помощи населению.

Ключевые слова: одонтогенная инфекция, хронический синусит, интегральные индексы интоксикации, верхнечелюстная пазуха.

Введение. Синуситы представляют собой одно из наиболее часто диагностируемых воспалительных заболеваний челюстно-лицевой области, так как в той или иной формой ими страдают 5–15% взрослого, трудоспособного населения [10]. На современном этапе в клинической практике, как специалистами в области хирургической стоматологии и челюстно-лицевой хирургии, так и врачами-оториноларингологами, все чаще выявляется ятрогенный механизм инфицирования верхнечелюстной пазухи (ВЧП), а, следовательно, соответствующая причина этиологический фактор развития воспалительного процесса синусита [39]. По сообщениям различных исследователей, доля ятрогенного одонтогенного синусита в общей структуре одонтогенного синусита составляет от 55,97 до 90%. Как правило, к этим осложнениям приводит некачественное и с нарушением методики проведенное эндодонтическое лечение зубов, травматичное удаление зубов, нарушение технологии или не принятие во внимание

индивидуальных анатомических особенностей пациента при выполнении операции дентальной имплантации или синуслифтинга [35].

В то же время одной из глобальных проблем оказания стоматологической помощи населению является активация очагов хронической одонтогенной инфекции (ОХОИ), с возможной генерализацией патологического процесса [25], последующим развитием воспалительных процессов в организме пациента [1] и влиянием на уровень эндогенной интоксикации организма [3].

Цель работы – оценить уровень и глубину исследований по вопросам применения интегральных индексов интоксикации для оценки статуса пациентов с синуситом верхнечелюстной пазухи на современном этапе.

Объекты и методы. Анализ подвергнуты доступные отечественные и зарубежные источники специальной литературы за последние 10 лет, а также базовые публикации по исследуемому вопросу.

Результаты и их обсуждение. Общеизвестно, что, с одной стороны, эндогенная интоксикация

представляет собой один из главнейших факторов нарушения гомеостаза организма, как результат активации катаболических процессов, а с другой — понижения уровня естественной детоксикации, с другой стороны. При этом уровень эндогенной интоксикации, ее динамику при различной соматической патологии наиболее информативно отражают интегральные индексы интоксикации, что неоднократно подтверждалось как на экспериментальном [11, 31], так и на клиническом уровне исследования [13, 37]. Кроме того, интегральные показатели лейкограммы предоставляют возможность оценить тяжесть воспалительного процесса, проследить его динамику, механизм и уровень резистентности организма.

Большое количество работ посвящено определению прогноза и направлению течения острых инфекционно-воспалительных и деструктивных процессов различной локализации специалистами в области общей хирургии [19, 34]. В доступной специальной литературе имеются публикации, содержащие сведения об информативности интегральных индексов интоксикации у пациентов с соматическими хроническими воспалительными заболеваниями [15, 29, 33, 38].

Информативность данных показателей гемограммы неоднократно доказана у пациентов с острыми инфекционно-воспалительными процессами челюстно-лицевой области и шеи различного уровня распространения, как в условиях эксперимента [30, 32], так и в клинической практике [2, 8, 16].

Имеется ряд работ, посвященных исследованиям интегральных индексов интоксикации у пациентов с острыми синуситами придаточных пазух носа [4, 36], часть из них посвящена изменениям лейкоцитарных индексов при остром верхнечелюстном синусите [12, 18]. При этом, как правило, авторами таких публикаций являются специалисты-оториноларингологи, и в публикациях рассматриваются процессы, связанные с синуситами риногенного происхождения [17, 28].

На данный момент нет единого мнения исследователей о том, какие индексы более информативны при острых, а какие — при хронических воспалительных процессах в ВЧП. При этом традиционно большинство исследователей используют интегральные индексы периферической крови для оценки уровня эндогенной интоксикации при острых гнойных процессах. Это подтверждает ряд следующих сообщений. А.Р. Сакович (2011) указывает на информативности индекса сдвига лейкоцитов крови (ИСЛК), лимфоцитарный индекс (ЛИ), эозинофильно-лимфоцитарный индекс (ЭЛИ) при определении не общей реакции организма пациента, а локальной тканевой реакции при остром синусите и заборе крови для исследования из слизистой оболочки боковой стенки носа на уровне переднего отдела среднего носового хода [24]. И.О. Походенько-Чудакова, В.О. Кравченко (2015) указывают на информативность ИСЛК при прогнозировании течения острого одонтогенного синусита ВЧП и оценивают его диагностическую эффективность в 75% [22]. А.П. Мирошниченко, Е.Н. Степанов (2014) указывают на информативность лейкоцитарных индексов (индекс лимфоцитарно-гранулоцитарный (ИЛГ), индекс соотношения лимфоцитов и моноцитов (ИСЛМ), индекс соотношения нейтрофилов и лейко-

цитов (ИСНЛ), индекс соотношения лейкоцитов и СОЭ (ИЛСОЭ) для диагностики воспалительного процесса в околоносовых пазухах у пациентов с острым гнойным риносинуситом [12].

В то же время до настоящего момента в специальной литературе отсутствуют полученные на основании принципов доказательной медицины данные об информативности тех или иных интегральных индексов интоксикации при хроническом одонтогенном синусите. До сих пор не исследована динамика интегральных индексов интоксикации в процессе течения данной формы верхнечелюстного синусита, а также при его лечении. Существующие единичные публикации по указанным вопросам содержат обобщенные данные, которые не включают сравнительную оценку информативности интегральных индексов интоксикации при хроническом одонтогенном синусите ВЧП, в том числе и на основании статистических методов [23].

Достаточно большое число публикаций, представленных в анналах специальной информации посвящено лечению инфекционно-воспалительных процессов челюстно-лицевой области и шеи [7, 21], в том числе лечению острых [5, 14, 27] и хронических синуситов ВЧП [6, 9, 17, 26]. Ряд работ содержит данные о возможности оценки качества лечения при помощи интегральных индексов интоксикации [17, 28].

Известны исследования, содержащие результаты определения индексов интоксикации в процессе применения нетрадиционных методик лечения в комплексе с общепринятыми при лечении инфекционно-воспалительных процессов челюстно-лицевой области и шеи [24], в том числе и при применении рефлексотерапии [20].

При этом до текущего момента в доступных отечественных и зарубежных источниках информации нет ни экспериментальных, ни клинических данных о результатах применения динамической электронной стимуляции в кожной проекции акупунктурных точек у объектов наблюдения с хроническим одонтогенным синуситом ВЧП в комплексе со стандартными методами лечения. Не определено влияние указанного комплекса лечебно-реабилитационных мероприятий на показатели интегральных лейкоцитарных индексов.

Заключение. Каждый из перечисленных фактов, как и в совокупности, убедительно свидетельствуют о необходимости проведения исследований в указанном направлении, доказывают целесообразность выполнения представленной работы и обосновывают ее актуальность.

Перспектива исследования. Проведенное исследование в указанном направлении и его результаты являются теоретической основой для выявления наиболее информативных интегральных индексов интоксикации у пациентов с хроническим одонтогенным синуситом верхнечелюстной пазухи, а так для определения возможности использования их с целью прогнозирования течения данного заболевания. Это, в свою очередь, позволит своевременно проводить лечебно-профилактические мероприятия, способствующие предотвращению рецидивов и развитию осложнений, что будет способствовать повышению уровня оказания специализированной медицинской помощи населению.

Література

1. Величко Э.В. Влияние состояния полости рта кардиохирургических больных на эндогенную интоксикацию организма / Э.В. Величко, В.И. Гунько, В.Л. Занделов // Земский врач. – 2011. – № 2. – С. 25–27.
2. Выраженность эндогенной интоксикации у пациентов с флегмоной лица и коморбидной патологией / И.А. Боев [и др.] // Проблемы стоматологии. – 2018. – Т. 14, № 1. – С. 71–75.
3. Гажва С.И. Проблема коморбидных заболеваний в стоматологии / С.И. Гажва, А.Ф. Еремеев, Д.А. Заплутанова // Современные проблемы науки и образования. – 2015. – № 6. – С. 91–93.
4. Дроздова Г.А. Нейтрофильно-лейкоцитарный индекс при острых заболеваниях полости носа и околоносовых пазух у студентов из Юго-Восточной Африки / Г.А. Дроздова, И.В. Кастыро, А.Р. Махаду // Рос. ринология. – 2015. – Т. 23, № 4. – С. 19–21.
5. Ермин К.Ю. Патологические аспекты эффективности озонотерапии при остром гайморите / К.Ю. Ермин, А.П. Власов, И.В. Вельмискина // Вестник новых медицинских технологий. – 2009. – Т. XVI, № 4. – С. 82–83.
6. Жаплаков Б.А. О проблеме лечения полипозного риносинусита / Б.А. Жаплаков, В.В. Железнова, Э.К. Исмагулова // Вестник КазНМУ. – 2014. – № 2 (3). – С. 52–53.
7. Кабанова А.А. Влияние препарата «Мексibel» на клинические, иммунологические показатели и лейкоцитарные индексы интоксикации у пациентов с одонтогенными флегмонами челюстно-лицевой области / А.А. Кабанова, И.О. Походенько-Чудакова // Здравоохранение. – 2011. – № 11. – С. 60–63.
8. Комлев В.Л. Гематологические и гемореологические показатели у больных с флегмонами челюстно-лицевой области: влияние комплексного лечения с реамберинем / В.Л. Комлев, А.Б. Ларичев, А.В. Муравьев // Современные проблемы науки и образования. – 2013. – № 4. – Режим доступа: <http://science-education.ru/ru/article/view?id=9996>. – Дата доступа: 01.07.2018.
9. Крюков А.И. Диагностика и лечение полипозного синусита / А.И. Крюков, А.Б. Туровский, А.А. Сединкин // Рус. мед. журн. – 2011. – Т. 19, № 6. – С. 377–380.
10. Крюков А.И. Синусит: лекция для врачей общей практики / А.И. Крюков, А.Б. Туровский, Ю.В. Талатайко // Лечебное дело. – 2010. – № 4. – С. 11–16.
11. Лейкоцитарные показатели крови при адаптации к острой экспериментальной гипоксии головного мозга в зависимости от уровня стрессоустойчивости / В.В. Криштоп [и др.] // Современные проблемы науки и образования. – 2016. – № 6. – С. 231.
12. Мирошниченко А.П. Значение показателей периферической крови и лейкоцитарных индексов для оценки острого воспалительного процесса в околоносовых пазухах / А.П. Мирошниченко, Е.Н. Степанов // Рос. оториноларингология. – 2014. – Т. 71, № 4. – С. 75–77.
13. Оконенко Т.И. Оценка неспецифической резистентности организма с проникающими ранениями глаза на основе расчета популяций лейкоцитов периферической крови / Т.И. Оконенко // Фундаментальные исследования. – 2015. – № 1–1. – С. 124–126.
14. Острый риносинусит: клинические рекомендации / под. ред. А.С. Лопатина. Российское общество ринологов. – М., 2017. – 36 с.
15. Оценка степени интоксикации и прогноз по уровню интегрального индекса интоксикации при некоторых инфекционных заболеваниях / М.Ю. Маржохова [и др.] // Архив внутр. мед. – 2016. – № 2 (28). – С. 46–50.
16. Павленко О.В. Критерии оценки эндогенной интоксикации по данным интегральных гематологических индексов у пациентов с острыми гнойными одонтогенными воспалительными процессами в различные лечебные сроки / О.В. Павленко, Р.Ю. Бида // Вестник проблем биологии и медицины. – 2016. – Вып. 4, Т. 2 (134). – С. 258–263.
17. Патогенетическая коррекция эндотоксикаоза при полипозном риносинусите / Я.С. Мохсен [и др.] // Международный журнал прикладных и фундаментальных исследований. – 2010. – № 1. – С. 11–16.
18. Перминов А.Б. Оценка интоксикационного синдрома при остром синусите / А.Б. Перминов, А.Р. Сакович // Оториноларингология в Беларуси. – 2012. – № 2. – С. 143–144.
19. Показатели эндогенной интоксикации – критерии энтеральной недостаточности при остром перитоните / А.П. Власов [и др.] // Фундаментальные исследования. – 2014. – № 10–6. – С. 1066–1070.
20. Походенько-Чудакова И.О. Изменение интегральных лейкоцитарных индексов у больных с одонтогенными абсцессами при применении в составе лечебного комплекса акупунктуры / И.О. Походенько-Чудакова, Ю.М. Казакова // Материалы 8-й междунар. науч.-практ. конф. по стоматологии в рамках 5-й междунар. специализир. выставки «Стоматология Беларуси 2009» (Минск, 27–29 октября 2009 г.); под ред. проф. Т.Н. Тереховой. – Минск: ЗАО «Техника и коммуникации», 2009. – С. 168–169.
21. Походенько-Чудакова И.О. Изменение интегральных лейкоцитарных индексов у больных с одонтогенными абсцессами челюстно-лицевой области при применении стандартного лечебного комплекса / И.О. Походенько-Чудакова, Ю.М. Казакова // Инновации и перспективы в стоматологии и челюстно-лицевой хирургии: материалы XI ежегодного науч. форума «Стоматология XXI века». – М., 2009. – С. 299–302.
22. Походенько-Чудакова И.О. Прогнозирование течения острого одонтогенного синусита верхнечелюстной пазухи на основании данных индекса сдвига лейкоцитов крови / И.О. Походенько-Чудакова, В.О. Кравченко // Сеченовский вестник. – 2015. – № 3 (21). – С. 31–34.

23. Походенько-Чудакова И.О. Прогностическая эффективность индексов интоксикации при остром и хроническом одонтогенном синусите верхнечелюстной пазухи / И.О. Походенько-Чудакова, В.О. Кравченко // Украинский журнал медицины, биологии та спорту. — 2017. — № 1 (3). — С. 137–141.
24. Сакович А.Р. Влияние комплексного антигоммотоксического препарата эхинацея композитум на показатели реактивности при остром гнойном синусите / А.Р. Сакович // Биол. медицина. — 2011. — Т. 17, № 1. — С. 42–44.
25. Современные особенности одонтогенного сепсиса / И.А. Горбачева [и др.] // Пародонтология. — 2009. — Т. 51, № 2. — С. 7–10.
26. Современные подходы к диагностике и лечению хронических одонтогенных верхнечелюстных синуситов / О.Д. Бойдик [и др.] // Рос. стом. журн. — 2015. — № 4. — С. 14–18.
27. Способ лечения острого синусита: (51) МПК (2006.01) А61К 39/108 А61К 39/112 А61К 39/722 А61Р 37/02 (21) а 20091495 (22) 2009.10.21 (71) Учреждение образования «Белорусский государственный медицинский университет» (ВУ) / А.Р. Сакович. — № 14737 С2. Заявл. 21.10.2009 — Оpubл. 28.02.2011 // Афіцыйны бюлетэнь. Вынаходства, карысныя мадэлі, прамысловыя ўзоры. — 2011. — № 4 (81). — С. 69.
28. Способ оценки степени интоксикации организма при остром синусите: (51) МПК (2006.01) G01N 33/48 (22) 2011.04.21. (71) Учреждение образования «Белорусский государственный медицинский университет» (ВУ) / А. Р. Сакович, А. Б. Перминов. — № 18813. Заявл. 21.04.2011. — Оpubл. 30.12.2012 // Афіцыйны бюлетэнь. Вынаходства, карысныя мадэлі, прамысловыя ўзоры. — 2014. — № 6 (101). — С. 117.
29. Хохлова Н.И. Многофакторная клинико-лабораторная оценка эндогенной интоксикации при хроническом гепатите В / Н.И. Хохлова, Н.П. Толоконская, А.Б. Пупышев // Бюлл. сибирской мед. — 2011. — № 3. — С. 139–145.
30. Эндогенная интоксикация при различных способах лечения распространенных флегмон (доклиническое исследование) / В.Н. Балин [и др.] // Курский науч.-практ. вестник «Человек и его здоровье». — 2017. — № 1. — С. 77–80.
31. Эндогенная интоксикация у крыс с алиментарным ожирением / И.М. Клищ [и др.] // Scientific review. Biological sciences. — 2016. — № 1. — С. 57–59.
32. Blockade of thrombopoietin reduces organ damage in experimental endotoxemia and polymicrobial sepsis / A. Cuccurullo [et al.] // PLoS One. — 2016. — Vol. 11, № 3. — P. 151–158.
33. Bullae and sweat gland necrosis in the differential diagnosis for *Vibrio vulnificus* infection in an alcoholic patient / G.W. Kim [et al.] // J. Korean Med. Sci. — 2011. — Vol. 26, № 3. — P. 450–453.
34. Clinical value of the neutrophil/lymphocyte ratio in diagnosing adult strangulated inguinal hernia / H. Zhou [et al.] // Int. J. Surg. — 2016. — Vol. 36. — P. 76–80.
35. Etiology and clinical characteristics of symptomatic unilateral maxillary sinusitis: A review of 174 cases / M. Troeltzsch [et al.] // J. Craniomaxillofac. Surg. — 2015. — Vol. 43, № 8. — P. 1522–1529.
36. Focus on the involvement of the nose and paranasal sinuses in eosinophilic granulomatosis with polyangiitis (churg-strauss syndrome): nasal cytology reveals infiltration of eosinophils as a very common feature / V. Seccia [et al.] // Int. Arch. Allergy Immunol. — 2018. — Vol. 175, № 1–2. — P. 61–69.
37. Jiang Y. Assessment of neutrophil-to-lymphocyte ratio and platelet-to-lymphocyte ratio in atopic dermatitis patients / Y. Jiang, W. Ma // Med. Sci. Monit. — 2017. — Vol. 23, № 17. — P. 1340–1346.
38. Severe encephalopathy after ingestion of star fruit juice in a patient with chronic renal failure admitted to the intensive care unit / M. Auxiliadora-Martins [et al.] // Heart Lung. — 2010. — Vol. 39, № 5. — P. 448–452.
39. Workman A.D. Odontogenic sinusitis: developments in diagnosis, microbiology, and treatment / A.D. Workman, E.J. Granquist, N.D. Adappa // Curr. Opin. Otolaryngol. Head Neck Surg. — 2018. — Vol. 26, № 1. — P. 27–33.

I.O. Pohodenko-Chudakova, A.V. Surin

INTEGRAL INDEXES OF INTOXICATION ODONTOGENIC SINUSITIS OF THE MAXILLARY SINUS. THE CURRENT ISSUE (ANALYTICAL REVIEW OF LITERATURE)

The aim of the work is to assess the level and depth of studies on the use of integrated intoxication indices to assess the status of patients with sinusitis of the maxillary sinus at the present stage.

Objects and methods. The available domestic and foreign sources of special literature for the last 10 years are analyzed.

Results. At the present stage in the literature there are no data on the information content of the integral indices of intoxication in chronic odontogenic sinusitis. The dynamics of the integral indices of intoxication in the course of this form of maxillary sinusitis and its treatment is not investigated. There is no information about the impact of the medical-rehabilitation complex with the inclusion of dynamic electroneurostimulation on the indices of intoxication. These facts together indicate the need for research in this direction, prove the feasibility of the work and justify its relevance.

Conclusion. The study and its results are the theoretical basis for the identification of the most informative integral indices of intoxication in patients with chronic odontogenic sinusitis of the maxillary sinus, as well as to determine the possibility of using them in predicting the course of this disease. This will allow for timely treatment and prevention measures to prevent relapses and the development of complications, which will provide an increase in the level of specialized medical care to the population.

Keywords: odontogenic infection, chronic sinusitis, integral indices of intoxication, maxillary sinus.

УДК 616.716-007.17-007.24-006.2-056.7-089.87

МНОЖИННІ ДЕСТРУКТИВНІ ЗМІНИ В ЩЕЛЕПНО-ЛИЦЕВІЙ ДІЛЯНЦІ У ХВОРОЇ З СИНДРОМОМ СЕТРЕ-ЧОТЗЕНА (КЛІНІЧНИЙ ВИПАДОК)

О.А. Свідло, С.М. Григоров, Г.П. Рузін

*Харківський національний медичний університет
Кафедра хірургічної стоматології та щелепно-лицевої хірургії*

У статті наведено клінічне спостереження поетапного лікування хворої з синдромом Сетре-Чотзена, з множинними комбінованими деструктивними змінами верхньої та нижньої щелеп. Звертається увага на необхідність комплексного підходу до лікування даної патології.

Ключові слова: синдром Сетре-Чотзена, дисплазія, кіста, цистектомія, кюретаж.

Кількість хворих з вадами розвитку кісткової тканини, що звертаються в клініки щелепно-лицевої хірургії, невелика у порівнянні з іншими захворюваннями. Однак ця патологія існує, і вміння вірно поставити діагноз і застосувати потрібну тактику лікування необхідне. З цих рідкісних захворювань слід відзначити різні форми диспластичних процесів, які нерідко поєднуються з генетично зумовленими змінами. До таких захворювань можна віднести хворобу Педжета, хворобу Олбрайта, синдром Франчезкетті-Цвалена-Беррі, синдром Петерс-Хевельса, синдром Крузона, синдром Сетре-Чотзена [1, 2]. У доступній науковій медичній літературі ми не виявили відомостей про тактику хірургічного лікування при необхідності надання хірургічної стоматологічної допомоги хворим з конкретними генетичними захворюваннями, тому вважаємо за необхідне описати наше спостереження, зокрема, лікування хворого з синдромом Сетре-Чотзена.

Синдром Сетре-Чотзена — рідкісне захворювання, яке зустрічається приблизно у 1 на 25000–50000 новонароджених. Успадковується за аутосомно-домінантним типом. Найбільш загальні ознаки синдрому, які спостерігаються у третини пацієнтів, — коронарний синостоз — брахицефалія, лицьова асиметрія, гіпертелоризм, клинодактилія. В інших, менш поширених варіантах, може бути плагіоцефалія, тригоноцефалія, запізнє закриття великих джерелець і тим'яних отворів, розширення турецького сідла, сплюснення лобно-носового кута, супраглабеллярна депресія, платибазія. Ніс має дзюбовидну форму, характерно відхилення носової перегородки. Хворі мають високе готичне піднебіння, неправильно сформований прикус та поєднання різних стоматологічних аномалій. Можливий птоз, косоокість, дрібні орбіти, телекантальні та епікантальні складки, блефарофимоз, дакріостеноз, атрофія зорового нерва, а також гіпотелоризм або гіпертелоризм. Аномальна форма вušних раковин — вони маленькі і низько розташовані, можливо, зниження слуху.

Інтелект у таких пацієнтів часто в межах норми, в окремих випадках спостерігається його зниження. Іноді зустрічається шкірна синдактилія, може бути брахідактилія і клинодактилія. Характерна наявність широких великих пальців з вальгусною деформацією. Крім того, може мати місце низькорослість, синостоз лучелітьового суглоба, короткі ключиці, малі клубові кістки, крипторхізм і вроджені вади серця.

У нашій клінічній практиці мав місце випадок звернення хворої з синдромом Сетре-Чотзена у поєднанні з дифузійною фіброзною остеодисплазією на верхній щелепі та полікістозом.

Хвора Х., 19 років, вперше звернулася в нашу клініку у 2016 році зі скаргами на ниючий біль у зуби на верхній щелепі справа, рухливість цього зуба, ниючий біль у верхній щелепі справа. З анамнезу захворювання було з'ясовано, що дані скарги турбують хвору протягом 6 міс, проте в останні кілька тижнів біль посилювався. Зі слів хворої, вдалося встановити, що у дитячому віці хвора оперувалася з приводу множинних кіст на верхній і нижній щелепі. З анамнезу життя вдалося встановити, що хвора перебуває на спостереженні в генетичному центрі, з приводу синдрому Сетре-Чотзена, а також спостерігається у невропатолога, кардіолога, вертебролога.

При огляді хворої відзначаються множинні деформації кісткового скелета. Хвора нижче середнього зросту, астеничної статури, при зовнішньому огляді звертали на себе увагу деформація грудної клітки, спини, тазу, вкорочення правої нижньої кінцівки. Голова має подовжену форму, обличчя вдовжене внаслідок подовження середнього і нижнього відділів, виявлено гіпертелоризм, мигдалеподібної форми очі, ніс крючковидної форми. Усі ці клінічні ознаки відповідають синдрому Сетре-Чотзена.

У ротовій порожнині відзначається скупченість зубів у фронтальних відділах на нижній і верхній щелепах, високе готичне піднебіння, восьмі зуби на верхній щелепі відсутні. Перехресний прикус. Причинний 17-й зуб інтактний, 2-го ступеня рухливості,

перкусія болісна, слизова оболонка без ознак запалення; при пальпації зазначалася витинання кісткової тканини у ділянці коміркового паростка на верхній щелепі вище 17-го зуба, що розповсюджується до бугра, та має гладку поверхню, безболісне та щільне.

При рентгенологічному обстеженні були виявлені вогнища деструкції кісткової тканини округлої форми на верхній щелепі в області тіла і бугра праворуч, до 2,0 см у діаметрі без різко вираженої межі. На нижній щелепі зліва деструкція кісткової тканини до 3,5 см у діаметрі, 33 зуб інтактний, знаходиться в осередку деструкції.

Хвора Х. була госпіталізована у квітні 2016 року з діагнозом: «Фіброзна дисплазія на верхній щелепі справа в стадії запалення», проведено оперативне втручання під комбінованою анестезією. Проведено видалення 17-го зуба, з лунки отримано слизовий клейстероподібний ексудат, білого кольору, без запаху, при зондуванні визначалася порожнина, до 2 см завглибшки. Оперативне поле було розширене, вироблено кюретаж кісткової рани, з'єднання з гайморовою пазухою відсутнє, оболонка не визначалася, кісткова тканина мала дещо шорстку поверхню. Вміст було видалено, кісткова рана оброблена анти-

септичним розчином, тампонована йодоформною смужкою. Хвора була виписана зі стаціонару на 4-ту добу. У післяопераційному періоді проводилася зміна йодоформного тампона до повної грануляції рани. Післяопераційний період проходив задовільно.

Через рік, у вересні 2017 року, хвора знову звернулася до клініки хірургічної стоматології зі скаргами на болючу припухлість на нижній щелепі з лівого боку. При огляді порожнини рота виявлялася набрякла, гіперемована слизова оболонка у ділянці коміркового паростка на нижній щелепі зліва, у ділянці дистопованих 32-го і 34-го зубів, при пальпації відзначався симптом Дююїтрена. Перкусія 34-го зуба болюча, рухливість II ступеня. При рентгенологічному дослідженні була виявлена деструкція кісткової тканини округлої форми з чіткими кордонами до 3,5 см у діаметрі з наявністю повністю сформованого 33-го зуба осередку деструкції, коріння 32-го і 34-го зубів диверговані, а коронки цих зубів конверговані (рис. 1). На підставі скарг і даних обстеження був поставлений діагноз: «Фолікулярна кіста нижньої щелепи у стадії запалення». Хвора Х. була госпіталізована у стоматологічне відділення ХОКЛ.

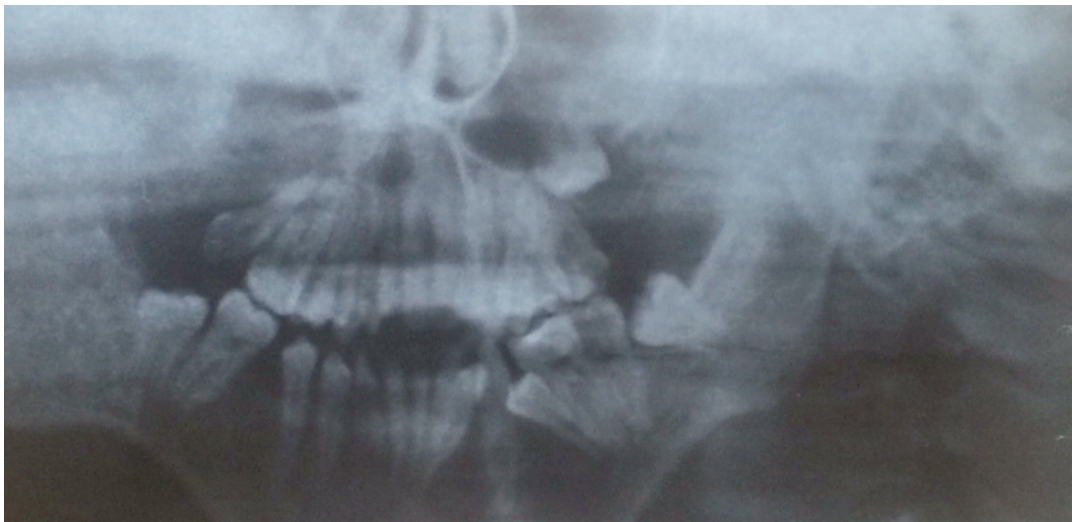


Рис. 1. Рентгенограма хворої Х. на етапі обстеження

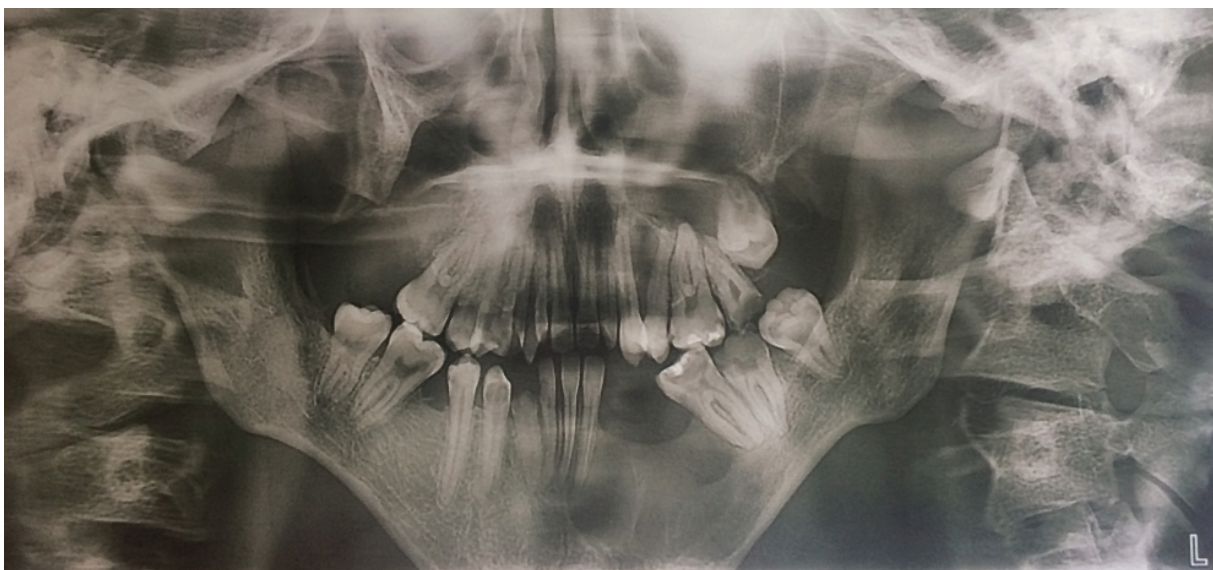

Рис. 2. Рентгенограма хворої Х. через 6 міс після хірургічного втручання

Під комбінованим знеболюванням хворій була проведена цистектомія з видаленням 33-го і 34-го зубів. Під час операції виявлена деструкція кісткової тканини коміркового паростку з вестибулярної сторони по всій довжині, тому після видалення оболонки і зубів у сформовану «бухту» був вкладений слизово-окісний клапоть і вшитий напрямними швами. Оболонка кісти — щільна, вміст — характерний для фолікулярної кісти з домішками гною. Післяопераційний період проходив задовільно, хвора виписана на 3 добу з рекомендаціями амбулаторного спостереження.

Хвора Х. була оглянута через 6 міс. У ділянці проведення операції слизова оболонка повністю відновлена, виявляється деструкція коміркового паростку у вигляді звуженого альвеолярного гребня. На рентгенограмі — часткове відновлення кісткової тканини у місці, де проводилася цистектомія (рис. 2).

У період перебування в клініці пацієнтці було проведено комп'ютерне обстеження, при якому виявлена фолікулярна кіста від ретинованого, дистопованого 27-го зуба, що проросла в верхньощелепну порожнину, у подальшому планується оперативне лікування хворої (рис. 3).

Треба відзначити, що при оперативному лікуванні хворих з синдромом Сетре-Чотзена є складнощі з анестезіологічним забезпеченням (призначення міорелаксантів протипоказано), тому в даному випадку застосовувалося поєднання внутрішньовенної седації з проводниковою анестезією. Враховуючи те, що хвора знаходиться на диспансерному обліку

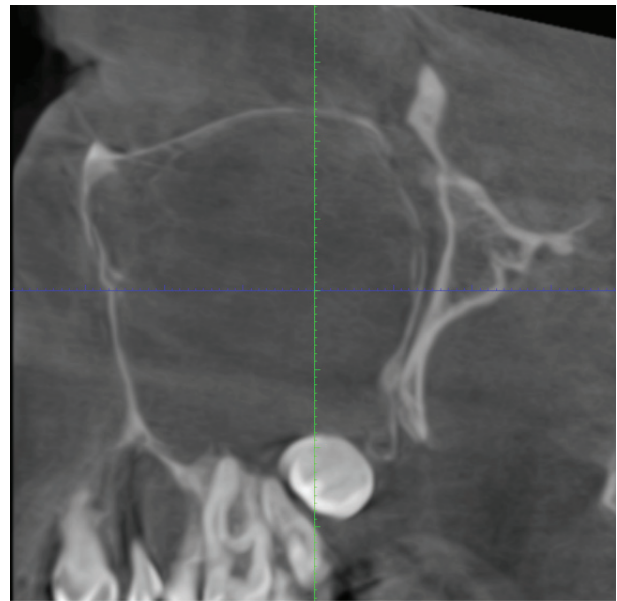


Рис. 3. Комп'ютерна томограма верхньої щелепи та гайморової порожнини з лівого боку хворої Х.

у кардіолога, невропатолога, генетика, її лікування було погоджене з даними фахівцями.

Випадки звернення в щелепно-лицьові клініки хворих з генетичними захворюваннями не так часті, однак вміння правильно діагностувати патологію і застосувати раціональну тактику лікування необхідне, тому ми вважали за потрібне висвітлити даний клінічний випадок.

Література

1. Тимофеев А.А. Руководство по челюстно-лицевой хирургии и хирургической стоматологии / А.А. Тимофеев. — Киев, 2002. — С. 734–737.
2. Безруков В.М. Руководство по хирургической стоматологии и челюстно-лицевой хирургии / В.М. Безруков, Т. Робустова. — Москва, 2000. — С. 254–262.
3. Тимофеев А.А. Руководство по челюстно-лицевой хирургии и хирургической стоматологии / А.А. Тимофеев. — Киев, 2002. — С. 684.

О.А. Свидло, С.Н. Григоров, Г.П. Рузин

МНОЖЕСТВЕННЫЕ ДЕСТРУКТИВНЫЕ ИЗМЕНЕНИЯ В ЧЕЛЮСТНО-ЛИЦЕВОЙ ОБЛАСТИ У БОЛЬНОЙ С СИНДРОМОМ СЁТРЕ-ЧОТЗЕНА (КЛИНИЧЕСКИЙ СЛУЧАЙ)

В данной статье описано клиническое наблюдение поэтапного лечения больной с синдромом Сётре-Чотзена, с множественными комбинированными деструктивными изменениями верхней и нижней челюсти. Обращается внимание на необходимость комплексного подхода к лечению данной патологии.

Ключевые слова: синдром Сётре-Чотзена, дисплазия, киста, цистэктомия, кюретаж.

O.A. Svidlo, S.N. Grigorov, G.P. Ruzin

MULTIPLE DESTRUCTIVE CHANGES IN THE MAXILLOFACIAL REGION OF THE PATIENT WITH SAETHRE-CHOTZEN SYNDROME (CLINICAL CASE REPORT)

The number of patients with malformations of bone tissue development that apply to the clinics of maxillofacial surgery is not so great, in comparison with other diseases. However, this pathology exists, and the ability to correctly diagnose and apply the necessary treatment tactics is necessary. Of these rare diseases, one should note various forms of dysplastic processes, which are often combined with genetically determined changes.

This article describes the clinical observation of the step-by-step treatment of a patient with Saethre-Chotzen syndrome, with multiple combined destructive changes of the upper and lower jaw. Saethre-Chotzen syndrome is a rare genetic disease in which there are systemic malformations of bone tissue, which entail a disruption of the internal organs and systems. Attention is drawn to the need for an integrated approach to the treatment of dental diseases in patients with this pathology.

Key words: Saethre-Chotzen syndrome, dysplasia, cyst, cystectomy, curettage.

УДК 616.314-089.87-06:616.716.85-002-036

АЛЬВЕОЛІТ: ЧАСТОТА, ОСОБЛИВОСТІ РОЗВИТКУ Й ПЕРЕБІГУ

І.І. Соколова, О.Ю. Стоян, В.В. Любий, Д.Ю. Яковлева

*Харківський національний медичний університет
Кафедра стоматології*

У статті розглянуті основні причини та закономірності розвитку альвеолітів в щелепно-лицевій області. На основі проведеного ретроспективного аналізу етіологічних факторів визначена доцільність впровадження соціально-просвітницької та профілактичної програм, направлених на реабілітацію стоматологічного статусу серед населення.

Ключові слова: альвеоліт, етіопатогенез, діагностика, профілактика.

Альвеоліт є найбільш поширеним післяопераційним ускладненням в амбулаторній хірургічній практиці. За даними Г.Г. Мінгазова (2006), Б.Р. Бахмурова (2007), Н.О. Нонєвої (2009) [2, 6, 9], його частота складає 5–35 % серед запальних захворювань щелепно-лицевої ділянки [1]. Вперше термін «альвеоліт» був запропонований вітчизняними вченими А.Ю. Верлоцьким та О.М. Піменовою [1], а етіологію і патогенез захворювання детально описав Н. Бірн у 1973 році (рис. 1) [16]. На сьогоднішній день під альвеолітом розуміють запальне ускладнення, яке виникло в лунці видаленого зуба, і супроводжується вираженим больовим синдромом [12].

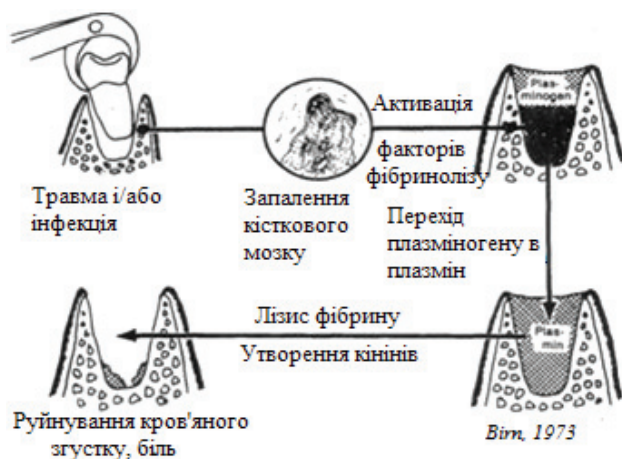


Рис. 1. Схема патогенезу альвеоліту (Н. Бірн, 1973)

Серед численних місцевих та загальних факторів, які сприяють розвитку запалення лунки, провідна роль належить травматичності й тривалості хірургічного втручання, а також наявності периапікальної інфекції, яка визначає ризик післяопераційних ускладнень. Клінічно альвеоліт протікає у двох формах: гострій (60 %) та хронічній (40 %). На думку Г.М. Беланова (2009) [2], це має значення при виборі та складанні плану лікування, оскільки гостра форма розвивається

через 2–3 доби і може супроводжуватися гноетечею, набряком, гіперемією, підвищенням температури тіла. Хронічний гіпертрофічний альвеоліт виникає через 3–4 тижні, провідним симптомом є рясне розростання грануляційної тканини, яке починається із дна лунки. Слизова оболонка альвеолярного відростку набуває синюшного кольору, формуються дрібні секвестри [12].

В.О. Маланчук, Д.В. Топчій (2018) [7] виділяють три основні групи причин розвитку альвеолітів:

- 1) об'єктивні причини загального й місцевого характеру;
- 2) особливості виконання операції видалення зуба;
- 3) індивідуальні особливості пацієнтів.

Т.К. Абдишев (2015) [1] запевняє, що не менш важливим чинником, який потенціює розвиток альвеоліту, різного ступеня важкості патологічного процесу, є зниження неспецифічної реактивності організму, зменшення показників фагоцитарної активності нейтрофільних гранулоцитів крові, пригнічення активності лізоциму в сироватці крові й слині, а також послаблення бактерицидних властивостей шкіри.

О.О. Тимофєєв [11] простежив гендерну різницю в частоті розвитку альвеоліту, який більше зустрічається у жінок (57 %), ніж у чоловіків (43 %).

У той же час ряд моментів етіопатогенезу потребує подальшого вивчення, зокрема недостатньо уваги приділено питанням причин і особливостей розвитку альвеолітів в залежності від віку, загальносоматичного й соціального статусу.

Метою нашого дослідження став ретроспективний аналіз причин і особливостей розвитку альвеоліту в залежності від віку, загальносоматичного й соціального статусу.

Матеріали і методи. Був проведений аналіз 69 амбулаторних карт стоматологічних хворих, які звернулися на кафедру стоматології УСЦ ХНМУ, віком 25–42 років, котрим були видалені зуби. Із цього числа хворих у 10 був діагностований альвеоліт. Враховували загальні та місцеві фактори: вік, стать, показання до видалення зуба, наявність супутніх за-

хворювань, шкідливі звички, рівень гігієни порожньої рота, місце проживання й характер професійної діяльності. Діагноз альвеоліт визначався на підставі скарг хворого, давності захворювання, характеру запальних змін. Оцінювались лунка зуба, наявність болю, набряку, гіперемії, розпаду тканин.

У процесі роботи була використана клініко-морфологічна класифікація альвеолітів, запропонована Н.Г. Коротких і співавт. (1999) [5].

Результати та їх обговорення. У результаті проведеного аналізу амбулаторних карт пацієнтів було виявлено, що гострий альвеоліт розвинувся у 6 хворих (60 %) впродовж 2–4 діб, хронічний – у 4 хворих (40 %) через 3–4 тижні. Загалом частота ускладнення складала 14,5 % (рис. 2).

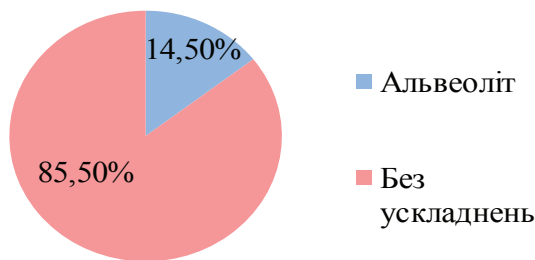


Рис. 2. Частота альвеоліту

Видалення зубів відбувалося внаслідок ускладненого карієсу, ускладнень при захворюваннях пародонта, по ортодонтичним показанням, а також в результаті утрудненого прорізування 3-х молярів (табл.).

Аналіз причин розвитку ускладнень у вигляді запалення лунки зуба, показав, що провідними факторами були травматичне видалення ретинованих і дистопованих зубів, гострі та загострені хронічні процеси одонтогенного або не одонтогенного характеру, що передували видаленню коренів або зубів.

Найбільш часто спостерігали розвиток альвеоліту після видалення зубів з приводу хронічного гранулюючого і гранулематозного періодонтиту – 60 %. На нижній щелепі у групі молярів переважало видалення ретинованих і дистопованих восьмих зубів – 4 клінічні випадки. Різниця у частоті локалізації альвеолітів на верхній і нижній щелепах пояснюється особливостями їх анатомічної будови [3]. Дане ускладнення спостерігали частіше після видалення зубів нижньої щелепи (60 %), зокрема 3-х молярів (30 %).

Гострий серозний альвеоліт діагностували у 5 пацієнтів, гострий гнійний – у 1 (рис. 3). Хронічний гіпертрофічний альвеоліт спостерігали у 4 пацієнтів через 3 тижні після видалення.

Варто також відмітити видалення зубів у результаті ускладнень при захворюваннях пародонта. Абсцедуючий пародонтит спостерігали у віковій категорії 31–36 років, що становить значний ризик у розвитку подібних ускладнень у такий ранній період.

Діагноз, з приводу якого були видалені зуби

| Група зубів | Щелепа | Нозологія | Абсолютне число | % | Альвеоліт | |
|-------------------|--------|------------------------------------|-----------------|----|-----------|-----------|
| | | | | | Гострий | Хронічний |
| Центральні (n=20) | Верхня | Ускладнений карієс | 6 | 30 | | |
| | | Захворювання пародонта | 3 | 15 | | |
| | Нижня | Ускладнений карієс | 10 | 50 | | |
| | | Захворювання пародонта | 1 | 5 | 1 | |
| Премоляри (n=29) | Верхня | Ускладнений карієс | 11 | 38 | 1 | |
| | | Захворювання пародонта | 2 | 7 | | |
| | | Ортодонтичні показання | 2 | 7 | | |
| | Нижня | Ускладнений карієс | 9 | 31 | 1 | |
| | | Захворювання пародонта | 4 | 14 | | 1 |
| | | Ортодонтичні показання | 1 | 3 | | |
| Моляри (n=20) | Верхня | Ускладнений карієс | 5 | 25 | 1 | 2 |
| | | Захворювання пародонта | 2 | 10 | | |
| | | Ортодонтичні показання | 2 | 10 | | |
| | | Утруднене прорізування 3-х молярів | 2 | 10 | | |
| | Нижня | Ускладнений карієс | 2 | 10 | | 1 |
| | | Захворювання пародонта | 1 | 5 | | |
| | | Ортодонтичні показання | 2 | 10 | | |
| | | Утруднене прорізування 3-х молярів | 4 | 20 | 2 | |

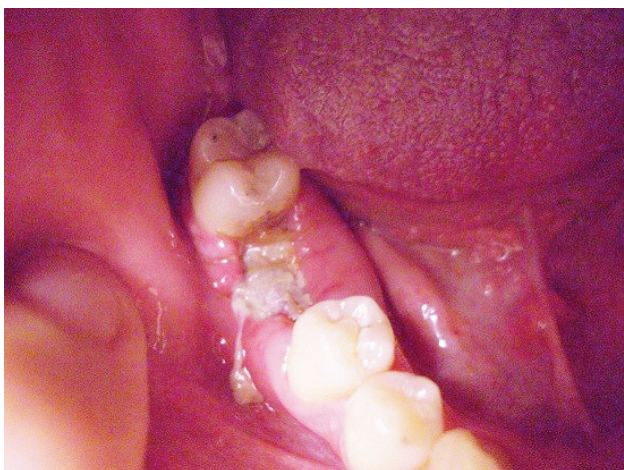

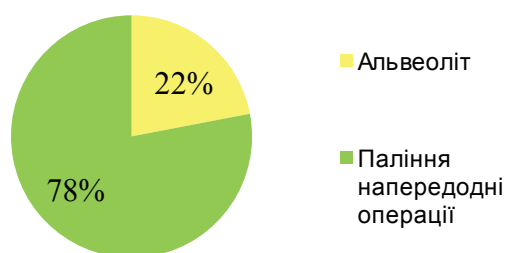
Рис. 3. Пацієнт К., історія хвороби № 154324.
Гострий гнійний альвеоліт

Крім того, необхідно згадати про вплив низки факторів, які можуть заважати утворенню або сприяти руйнуванню кров'яного згустку, який уже сформувався. Наприклад, надмірна інфільтрація тканин анестетиком [1, 6]. Водночас альвеоліт залежить від місцевих умов. Нашу увагу привернуло співставлення кількості випадків альвеоліту залежно від статі, віку, рівня гігієни та інших вищевказаних факторів.

У ході проведених досліджень з'ясували, що із загальної кількості пацієнтів з альвеолітами переважали жінки (60 %) у віці 27–39 років. У жінок на розвиток альвеоліту впливає гормональний фон, зокрема підвищення рівня естрогену в крові й слині, а також вживання пероральних контрацептивів, що впливають на фібриноліз згустку крові [16, 17].

У літературі зустрічаються суперечливі думки про зв'язок віку пацієнта й можливості розвитку постекстракційних луночкових ускладнень [2, 10]. В наших дослідженнях переважала вікова група пацієнтів 37–42 роки. Причинами розвитку ускладнень стали: відсутність мотивації щодо своєчасної санації порожнини рота й відмова від такої, незадовільна гігієна порожнини рота, недотримання лікарських рекомендацій в післяопераційний період, що супроводжувалось низькою опірністю організму. Ми згодні з Г.М. Белановим (2009) [2], котрий стверджує, що саме останній фактор потенціює розвиток альвеоліту.

У ході досліджень з'ясували, що істотну роль у виникненні альвеолітів відіграє інфікування лунки, а також наявність периапікальних гранулом.



D.W. Nitzan та співавт. [21, 22] відмічають високу фібринолітичну активність анаеробних культур *Treponema denticola*. Повільне загоєння лунки зуба зумовлено наявністю таких мікроорганізмів як *Enterococcus*, *Str. viridans*, *Bacillus coryneform*, *Proteus vulgaris*, *Pseudomonas aeruginosa*, *Citrobacter freundii*, *E. coli*. Бактеріальні пірогени є непрямими активаторами фібринолізу *in vivo*.

Крім того, слід враховувати роль і ятрогенних факторів. Крім технічних особливостей операції, надмірний юретаж та іригація лунки зуба також сприяли розвитку альвеоліту.

Незадовільна гігієна порожнини рота була причиною розвитку альвеоліту в 60 % випадків, а при дотриманні гігієнічних норм – в 20 % (у 3 рази рідше), що свідчить про важливість виконання приписів лікаря по догляду за порожниною рота і лункою видаленого зуба (рис. 4). У зв'язку з цим, ми рекомендуємо антисептичні ополіскувачі на 2–3-тю добу після оперативного втручання (*Naturesept Corsodyl*, *Стоматофіт* та ін.). Н.М. Кузнєцова (2005) та Т.К. Абдишев (2015) [1, 6] вважають, що зменшення в порожнині рота кількості бактеріальної мікрофлори значно знижує число альвеолітів. Водночас доведений вплив супутніх соматичних захворювань в маніфестації ризику розвитку післяопераційних ускладнень (М.П. Мітченко, 2015) [8].

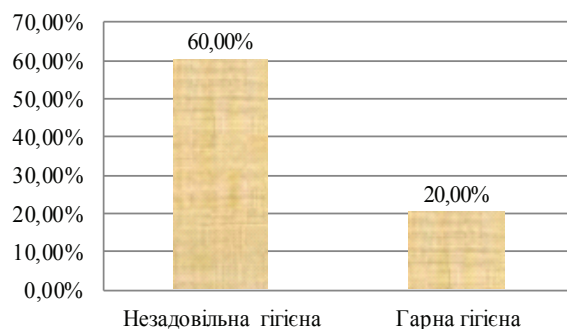


Рис. 4. Частота розвитку альвеолітів залежно від рівня гігієни

Необхідно відмітити роль шкідливих звичок, як одних із провідних причин післяопераційних ускладнень. Так, проведені дослідження довели, що паління напередодні операції підвищує ризик розвитку альвеоліту в 2 рази, а паління в день операції викликає дане ускладнення в 4 рази частіше (рис. 5). Це зумовлено мікроциркуляторним тромбозом кісткової

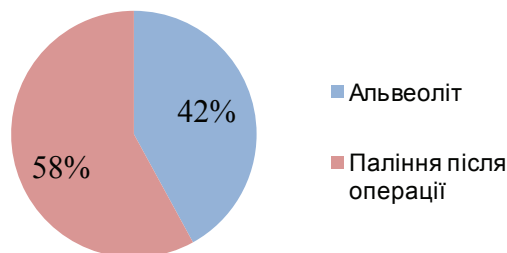


Рис. 5. Частота розвитку альвеоліту у курців

стілки альвеоли під дією нікотину, уповільненою проліферацією фібробластів і макрофагів, порушенням хемотаксису нейтрофілів і фагоцитозу (S. Preetha, 2014, James T. Murph Jr., 2015) [18, 19]. L.C. Camila і T. James [17, 18] довели, що тютюнопаління сприяє формуванню негативного тиску в лунці зуба, механічному зміщенню кров'яного згустку, потраплянню чужорідних речовин і вторинному інфікуванню.

Це захворювання характеризується сезонним перебігом. Згідно спостережень О.О. Тимофєєва (2010) [11], найбільша кількість випадків альвеоліту реєструється у березні й квітні (15,2 і 16,8 % відповідно), потім у грудні (12,0 %), січні (9,3 %) і лютому (8,9 %). Восени альвеоліт зустрічається рідше. В.М. Сумароков (2015) [10] виявив істотний зв'язок розвитку альвеолітів залежно від професії та місця проживання пацієнта.

Наші дослідження показали, що альвеоліт частіше зустрічається серед жителів сільської місцевості і, головним чином, робітників фізичної праці (будівельник, вантажник, слюсар), професійна діяльність яких пов'язана з переохолодженням,

надмірним навантаженням, шкідливими хімікатами (9 пацієнтів). Віддаленість від райцентру була причиною несвоєчасного звернення за спеціалізованою допомогою, а недостатня санітарно-просвітницька робота призводила до порушення лікувального режиму (травма згустку їжею, зубочисткою, паління в перші години після операції).

Висновки. Таким чином, наші дослідження показали, що причини й частота розвитку альвеоліту залежать від статі, віку, професії, діагнозу, технічних особливостей виконання операції, стану гігієни порожнини рота, шкідливих звичок, соматичної патології.

Усі ці фактори визначають ступінь сприятливості проведеного оперативного втручання, впливають на швидкість загоєння. Лікування альвеолітів потребує дотримання індивідуального підходу з урахуванням прогностичної функції і важливості соціально-просвітницької роботи серед населення. Отримані дані можуть стати основою профілактичних програм, направлених на зменшення низки небажаних ускладнень у повсякденній діяльності хірургів-стоматологів.

Література

1. Абдышев Т.К. Особенности клинических проявлений и современные подходы к лечению луночковых болей и альвеолитов после удаления зубов / Т.К. Абдышев // Вестник КPCY. — 2015. — Том 15, № 11. — С. 6–10.
2. Беланов Г.Н. Комплексное лечение больных альвеолитами с использованием биогенных материалов с антимикробным эффектом: автореф. дис. на соискание научн. степени канд. мед. наук: спец. 14.00.21 «Стоматология» / Г.Н. Беланов. — Самара, 2009. — 115 с.
3. Бернадский Ю.И. Основы челюстно-лицевой хирургии и хирургической стоматологии / Ю.И. Бернадский. — М.: Медицинская литература, 2000. — 404 с.
4. Карданова К.Х. Профилактика и лечение осложнений после операции удаления зуба у пациентов с различным уровнем гигиены полости рта: автореф. дис. на соискание научн. степени канд. мед. наук: спец. 14.01.14 «Стоматология» / К.Х. Карданова — Ставрополь, 2011. — 23 с.
5. Коротких Н.Г. Клинико-морфологические аспекты диагностики и лечения альвеолитов / Н.Г. Коротких, М.В. Шалаева, О.Ю. Шалаев // Труды V съезда Стоматологической ассоциации России (Москва, 14–17 сентября, 1999). — М., 1999. — С. 260–263.
6. Кузнецова Н.Н. Влияние дифференцированной местной терапии на заживление лунки зуба при альвеолите: автореф. дис. на соискание научн. степени канд. мед. наук: спец. 14.00.21 «Стоматология» / Н.Н. Кузнецова. — Пермь, 2005. — 16 с.
7. Маланчук В.О. Элементы патогенеза развития воспалительных осложнений при операции удаления зуба / В.О. Маланчук, Д.В. Топчий, А. Джавадиасл // Матеріали науково-практичної конференції з міжнародною участю «Сучасна стоматологія та щелепно-лицева хірургія», 11.05.2018р. — Київ, 2018. — С. 47–50.
8. Митченко М.П. Вірогідні причини, що сприяють виникненню альвеоліту у хворих на цукровий діабет 2-го типу / М.П. Митченко // Вестник стоматологии. — 2008. — № 1. — С. 145 — 146.
9. Нонева Н.О. Обоснование применения новых антисептических средств для профилактики и лечения альвеолита: автореф. дис. на соискание научн. степени канд. мед. наук: спец.14.01.22 «Стоматология» / Н.О. Нонева. — Одесса, 2009. — 20 с.
10. Сумароков В.М. Частота встречаемости альвеолита после операции удаления зуба / В.М. Сумароков // Стоматологический журнал iStom. — 2015. — Режим доступа: http://alvistom.com/publ/nauka/chastota_vstrechaemosti_alveolita_posle_operacii_udalenija_zuba/2-1-0-38
11. Тимофеев А.А. Челюстно-лицевая хирургия: учебник / А.А. Тимофеев. — К.: ВСИ «Медицина», 2010. — 576 с.
12. Ткаченко П.И. Осложнения после операции удаления зуба. Диагностика, лечение. Практические мероприятия по их предупреждению. Методические рекомендации / П.И. Ткаченко, А.И. Панькевич, О.Б. Горбаченко. — Полтава, 2016. — 14 с.

13. Abdul Qadus. Prevalence of dry socket related to gender and site / Abdul Qadus, Zahur Qayyum // Pakistan Oral and Dental Journal. – 2012. – Vol 32, № 1. – P. 20–22.
14. Antonia Kolokythas. Alveolar osteitis: a comprehensive review of concepts and controversies / Antonia Kolokythas, Eliza Olech, Michael Miloro // International Journal of Dentistry. – Vol. 2010. – Article ID 249073. – 10 pages.
15. Bassel Tarakji. Systemic review of dry socket: aetiology, treatment and prevention / Bassel Tarakji, Lubna Ahmed Saleh // Journal of clinical and diagnostic research. – 2015. – Vol. 9 (4). – ZE10–ZE13.
16. Blum I.R. Contemporary views on dry socket (alveolar osteitis): a clinical appraisal of standardization, aetiopathogenesis and management: a critical review / I.R. Blum // Int. J. Oral Maxillofac. Surg. – 2002. – Vol. 31. – P. 309–317.
17. Camila Lopes Cardoso. Clinical concepts of dry socket. American Association of Oral and Maxillofacial Surgeons / Camila Lopes Cardoso, Moacyr Tadeu Vicente Rodrigues, Osny Ferreira Junior // J. Oral. Maxillofac. Surg. – 2010. – Vol. 68. – P. 1922–1932.
18. James T. Murph Jr. A retrospective study on the use of a dental dressing to reduce dry socket incidence in smokers / James T. Murph Jr., Susan H. Jaques. // Journal of the Academy of General Dentistry. – 2015. – Vol. 63 (3). – P. 17–21.
19. Preetha S. An overview of dry socket and its management / S. Preetha // Journal of Dental and Medical Sciences. – 2014. – Vol. 13, Issue 5, Ver. II. – P. 32–35.
20. Vijay Kumar. Post-surgical evaluation of dry socket formation after surgical removal of impacted mandibular third molar – A prospective study / Vijay Kumar, Manoj Chaudhary // Open Journal of Stomatology. – 2012. – Vol. 2. – P. 292–298.
21. Nitzan D.W. The Use of Arthrocentesis for the Treatment of Osteoarthritic Temporomandibular Joints / D.W. Nitzan, Ariella Price // J. Oral Maxillofac. Surg. – 2001. – Vol. 59. – P. 1154–1159.
22. Nitzan D.W. Temporomandibular joint arthrocentesis: a simplified treatment for severe limited mouth opening / D.W. Nitzan, M.F. Dolwick, G.A. Martinez // J. Oral Maxillofac. Surg. – 1991. – Vol. 48. – P. 1163–1167.

И.И. Соколова, Е.Ю. Стоян, В.В. Любый, Д.Ю. Яковлева

АЛЬВЕОЛИТ: ЧАСТОТА, ОСОБЕННОСТИ РАЗВИТИЯ И ТЕЧЕНИЯ

В статье рассмотрены основные причины и закономерности развития альвеолитов в челюстно-лицевой области. На основе проведенного ретроспективного анализа этиологических факторов определена целесообразность внедрения социально-просветительской и профилактической программ, направленных на реабилитацию стоматологического статуса среди населения.

Ключевые слова: альвеолит, этиопатогенез, диагностика, профилактика.

I.I. Sokolova, E.Yu. Stoyan, V.V. Lyubiy, D.U. Yakovleva

ALVEOLITIS: FREQUENCY, PECULIARITIES OF DEVELOPMENT AND COURSE

Alveolitis is the most common postoperative complication in ambulatory surgical practice. Its frequency ranges from 5–35 % according to different authors (G.G. Mingazov, 2006, B.R. Bakhmurov, 2007, N.O. Noneva, 2009). The term «alveolitis» was first proposed by national scientists A.I. Verlotsky and A.M. Pimenova. The etiology and pathogenesis of disease was described in detail by H. Birn in 1973. Among the many local and general factors that contribute to the development of socket inflammation, the leading role belongs to trauma and the duration of surgery, as well as the presence of periapical infection, which determines the risk of postoperative complications. As is known, alveolitis can occur in two clinical forms: acute (60 %) and chronic (40 %), which is important in the treatment plan selection and preparation (G.N. Belanov, 2009).

The aim: to analyse alveolitis causes retrospectively.

Materials and methods. The analysis of ambulatory cards of 69 dental patients aged 25–42 years who applied to the Department of Dentistry of USC KhNMU was performed. Alveolitis was diagnosed in 10 patients. It was considered age, gender, indications for tooth extraction, the presence of concomitant diseases, harmful habits, and the level of oral hygiene, place of residence and the nature of professional activity.

In the work we used clinical and morphological classification of alveolitis proposed by N.G. Korotkikh, M.B. Shalaeva, O.U. Shalaev (1999).

Results. As a result of researches it was found out that the main cause of alveolitis development was prolonged traumatic removal of impacted teeth, removal of roots or teeth for acute and aggravation of chronic apical periodontitis or the complicated periodontal disease.

Women aged 27–39 years were predominated (60 %) in the general structure of patients. And more often alveolitis developed after removal of teeth of the lower jaw (60 %), in particular 3-d molars (30 %).

Acute alveolitis developed in 6 patients (60 %) on the 2nd-4th day, chronic was in 4 patients (40 %) on the 3d–4th week.

Poor oral hygiene was the cause of alveolitis in 60 % of cases, but when hygiene standards were met it happened in 20 % (3 times less). This indicates the importance of the implementation of doctor's recommendations for oral

and the socket of the removed tooth care. Besides this, the presence of concomitant somatic diseases increases the risk of alveolitis (M.P. Mitchenok, 2015).

The role of harmful habits should be mentioned. So, the researches have shown that smoking on the eve of surgery increases the risk of alveolitis by 2 times, and smoking on the day of surgery causes this complication by 4 times, due to microvascular thrombosis of the alveolus bone wall under the action of nicotine (S. Preetha, 2014, James T. Murph Jr., 2015).

We also revealed a significant dependence of the development of inflammatory complications depending on the profession and residence place of the patient. Thus, alveolitis was more common among rural residents and mainly physical labor workers (builder, loader, locksmith), whose professional activity is associated with overcooling, excessive load, harmful chemicals (9 patients).

Conclusion. Thus, the cause and frequency of alveolitis depends on gender, age, profession, diagnosis, technical features of the operation, oral hygiene status, harmful habits, somatic pathology. All these factors determine the degree of favorability of the surgical intervention. They influence on the speed of socket healing and the risk of complications.

Key words: alveolitis, etiopathogenesis, diagnostics, prevention.

УДК 616.314-089+616.716.1

СУЧАСНІ МЕТОДИКИ ХІРУРГІЧНОГО ЛІКУВАННЯ АТРОФІЇ КОМІРКОВОГО ВІДРОСТКА ВЕРХНЬОЇ ЩЕЛЕПИ ТА ЧАСТИНИ НИЖНЬОЇ ЩЕЛЕПИ. ОГЛЯД ЛІТЕРАТУРИ

Ю.І. Солоджук, М.М. Рожко, О.Г. Денисенко, А.П. Івасів

Івано-Франківський національний медичний університет

Мета: проаналізувати можливості хірургічних методів хірургічного лікування атрофії коміркового відростка верхньої щелепи і частини та порівняти успішність результатів реконструктивних маніпуляцій. **Методи.** У ретроспективному дослідженні проаналізовано 41 наукову публікацію. Пошук первинного текстового матеріалу здійснювали з використанням пошукової системи Google Scholar. Статті, які були відібрані для деталізованого аналізу, були опубліковані в період з 2010 по 2017 рік. Результати інтерпретували відповідно до основної мети дослідження. Результати. Отримані в результаті системного ретроспективного аналізу дані не забезпечують достатньої доказової бази для з'ясування конкретних переваг однієї методики хірургічного лікування атрофії коміркового відростка верхньої щелепи чи частини над іншою. Кожну із вищезгаданих технік слід обирати у відповідності з анатомічними умовами конкретного пацієнта. Обсяг необхідних хірургічних втручань залежить від ступеня вираженості атрофії кісткової тканини щелеп. **Висновки.** Особливо важливим є отримання результатів досліджень в поєднанні з супутніми захворюваннями. Для отримання достовірних результатів необхідне проведення проспективних клінічних досліджень, зокрема серед пацієнтів постменопаузального періоду, які складають значну частину даних анатомічних і функціональних порушень.

Ключові слова: атрофія коміркового відростка верхньої щелепи, атрофія частини нижньої щелепи, аугментація, синус-ліфт.

Атрофія коміркового відростка верхньої щелепи та частини є природним процесом, яка виникає внаслідок втрати зубів. Найчастіше протягом кількох тижнів після видалення зубів спостерігається втрата кісткової тканини. Згусток крові, який утворюється в комірці після видалення зуба, достатньо часто заповнює її неповністю. Можлива його втрата внаслідок виштовхування язиком, інфікування з подальшим розвитком нагноєння.

Розрізняють три топографічні форми атрофії коміркових відростків: одинична (втрата кісткової тканини в межах одного зуба), сегментарна (в межах кількох відсутніх зубів) і повна (коміркового відростка щелепи в цілому) [1]. Seibert (1983) розділив різні види дефектів кісткової тканини коміркового відростка на три класи [2]:

Клас I. Дефіцит кісткової тканини в щічно-язиковій площині при нормальній товщині кісткового краю в апікально-коронковій площині.

Клас II. Дефіцит кісткової тканини в апікально-коронковій площині при нормальній товщині кісткового краю в щічно-язиковій площині.

Клас III. Поєднання щічно-язикового і апікально-коронкового дефіциту тканини, що призводить до втрати нормальної товщини і ширини кісткового краю.

Ewers et al. (2010) було запропоновано нову класифікацію методів збільшення об'єму кісткової

тканини, яка залежить від ступеня її васкуляризації. Дана класифікація поділяється на V класів:

I – вільні кісткові трансплантати з мікроанастомозами;

II – дистракційний остеогенез;

III – клапти на живильній ніжці;

IV – морфогенетичні індукційні трансплантати кісток;

V – неваскуляризовані кісткові трансплантати [3].

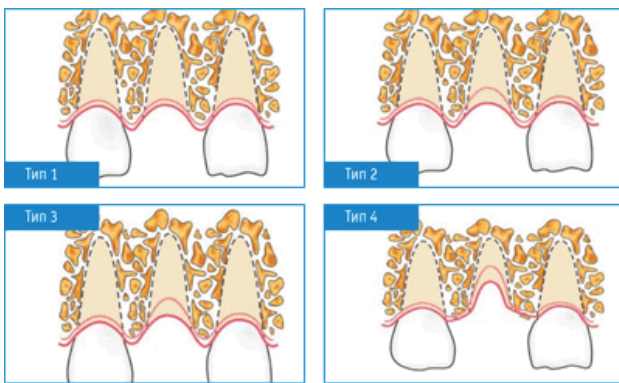
Nicolas Caplanis в 2009 році запропонував класифікацію кісткового дефекту [4], яка дозволяє провести якісну клінічну оцінку дефекту відразу після видалення кореня зуба і визначитись з рекомендаціями подальшої ортопедичної реабілітації з використанням дентальної імплантації. В класифікації розрізняють 4 типи дефектів (*рис.*):

Тип 1 – характеризується як чиста комірка видаленого однокореневого зуба з неуразеними стінками;

Тип 2 – відносяться комірки видаленого кореня з незначним руйнуванням гребеня коміркового відростка і втратою кісткової тканини перегородок не більше 2 мм.

Тип 3 – спостерігається втрата м'яких і кісткової тканин від 3 до 5 мм, руйнування однієї чи двох кісткових стінок комірки;

Тип 4 – спостерігається втрата тканин більше 5 мм, а також травмовані м'які тканини.



Класифікація кісткових дефектів (N. Caplanis, 2009)

Обґрунтування дослідження. Успіх чи невдача ортопедичного лікування багато в чому залежить від об'єму коміркового відростка чи частини. Дефіцит ширини може спричинити складність проведення дентальної імплантації, чи призводити до неможливості її проведення без додаткових хірургічних заходів. Адаптація пацієнта при значно вираженій атрофії щелеп до ортопедичних конструкцій внаслідок їх незадовільної фіксації пов'язана із серйозними проблемами, а інколи може і не відбуватись. Ще до недавнього часу таким пацієнтам проводилось ортопедичне лікування неодноразово і інколи безуспішно. Проте, в даний час в таких випадках проводиться реконструкція атрофованого коміркового відростка чи частини.

Показаннями до хірургічних втручань з приводу збільшення об'єму кісткової тканини є підготовка ротової порожнини до ортопедичного лікування, адаптація атрофованого коміркового гребеня до ортопедичної конструкції, проведення в подальшому дентальної імплантації, заміщення дефектів кісткової тканини, що утворились після видалення доброякісних новоутворів чи ретенуваних зубів [5], підняття дна верхньощелепного синуса [6], травмах кісток лицевого черепа, у хворих з остеомієлітом нижньої щелепи, переломи кісток середньої і верхньої зони обличчя, при посттравматичних деформаціях кісток лицевого скелета [7]. Методики збільшення об'єму коміркової кістки можуть бути використані безпосередньо після видалення зуба(-ів), горизонтальне та/або вертикальне збільшення коміркового відростка чи частини. Для кожної з даних методик використовуються різні техніки окремо чи у поєднанні. Кінцевою метою даних технік є відновлення функціонального та естетичного зубного ряду [5]. Операція підняття гайморової пазухи — sinus lift elevation — уможлиблює ортопедичне лікування з використанням внутрішньокісткових імплантатів у бічній ділянці верхньої щелепи. Дану операцію вперше було проведено у 1975 р. д-ром Hilt Tatum [6], та описано Воупе і James 1980 р. [7].

Мета дослідження — проаналізувати можливість хірургічних методів хірургічного лікування атрофії коміркового відростка верхньої щелепи і частини та порівняти успішність результатів реконструктивних маніпуляцій.

Матеріал і методи. У ретроспективному дослідженні проаналізовано 41 наукова публікація.

Пошук первинного текстового матеріалу здійснювали з використанням пошукової системи Google Scholar. Статті, які були відібрані для деталізованого аналізу, були опубліковані у період з 2010 по 2017 рік. Результати інтерпретували відповідно до основної мети дослідження.

Результати та їх обговорення. Н.Ф. Ямуркова та співавтор (2015) у дослідженнях зазначають, що об'ємна реконструкція розробленими методами хірургічного лікування вираженої атрофії коміркового відростка верхньої щелепи і частини, пластики аутотрансплантатом Г-подібної форми, реконструкція дефектів місцевими кістковими тканинами (методи сендвіч-пластики, метод ковзного кісткового фрагмента, метод міжкортикальної остеотомії і розщеплення кісткових тканин в зоні дефекту) забезпечує створення достатніх параметрів для відновлення контуру втраченого коміркового відростка постановки дентальних імплантатів та подальшого ортопедичного відновлення жувальної функції. Авторами доказана ефективність використання в клінічній практиці 3-х розроблених методик пластичного закриття мембрани Шнайдера, які виникають під час проведення операції відкритого синус-ліфту. Використання даних методик дозволяє ізолювати дефекти слизової оболонки верхньощелепового синуса і продовжити вертикальну аугментацію [8].

А.В. Размыслов у своєму дослідженні (2011) зазначає, що використання в стоматологічній практиці остеопластичних матеріалів посилює остеогенез і дозволяє створити кістковий матрикс нової кісткової тканини оптимальної щільності терміном від 6 до 12 місяців. При збільшенні розмірів коміркового відростка аутогенним кістковим трансплантатом тенденція до відновлення відмічалась в період від 3 до 6 місяців. Збільшення розмірів коміркового відростка верхньої щелепи (синусліфтинг) з комплексним використанням остеопластичних матеріалів, резорбуючих мембран, аутогенних кісткових ошурків, характеризується раннім і значним підвищенням щільності кісткової тканини [9].

Згідно з рекомендаціями досліджень, Л.С. Козлова (2015) пропонує при атрофії коміркової частини щелеп у поєднанні зі зниженням щільності кісткової тканини використання комплексної антиостеопоретичної терапії бісфосфонатами у поєднанні з препаратами кальцію і вітаміну D3, що сприяє відновленню мікроархітекtonіки трабекулярної кістки і підвищує її міцність. Для прогнозування ефективності ортопедичного лікування пацієнтів з частковою і повною відсутністю зубів використання клініко-діагностичного алгоритму, який включає: вивчення мікроархітекtonіки коміркової кістки (за даними конусно-променевої комп'ютерної томографії), виявлення кристалізації слини для оцінки стану можливого системного порушення кісткового ремоделювання з подальшим вивченням мінеральної щільності кісткової тканини (за допомогою денситометрії) [10]. Meltzer (2005) вперше опублікував клінічний звіт про використання виключно клаптів м'яких тканин для корекції естетики при

вертикальних краєвих дефектах [11]. Даний метод проводиться шляхом формування вільного ясенного клаптя, за допомогою якого отримано збільшення товщини м'яких тканин коміркового відростка [12]. Garber і Rosenberg (2011) розробили техніку для корекції дефіциту кісткової тканини в горизонтальній площині, завдяки використанню сполучнотканинного трансплантату та встановлення його під поверхню епітелію, що, в свою чергу, забезпечує стабілізацію і збільшення об'єму коміркового гребеня [13, 14]. В 1985 р. Allen і співав., аналізуючи результати досліджень, розробили удосконалену хірургічну методику при локальних краєвих дефектах, яка полягає у створенні слизово-окістного клаптя за допомогою двох вертикальних розрізів, які з'єднані між собою горизонтальним. Далі клапоть відсепарується від кісткової тканини, утворена порожнина заповнюється одним із алломатеріалів із гідроксиапатиту або на основі графіту. Після чого порожнину ушивають [15]. Щерчков С.В та співав. (2013) запропонували для підвищення ефективності імплантологічного лікування пацієнтів з атрофією коміркового відростка модифікацію методу аутокісткової пластики по типу вінірної техніки – наскрізна остеоперфорація аутоотрансплантату і рецепієнтної ділянки. Дана модифікація з відтермінованим встановленням денціальних імплантатів дозволяє проводити ортопедичне лікування через 8 міс після її проведення, показами до якої є ширина коміркової кістки не менше 3,0 мм, при товщині коміркового шару не більше 1,5 мм. При одномоментному встановленні денціальних імплантатів ортопедичне лікування можна проводити через 5 міс, водночас умовами є ширина коміркової кістки більше 3,5 мм, товщина кортикального шару не більше 1,0 мм [16].

Г.А. Ілізаровим в кінці 1960-х рр. було розроблено метод дистракційного остеогенезу. Перші спроби використати даний принцип для вертикальної дистракції кістки в щелепно-лицевій хірургії були ще 15 років тому. При дистракційному остеогенезі не потрібне отримання кісткового трансплантату, ушивання донорської ділянки, проведення додаткової операції для корекції рівня слизово-ясенного прикріплення, тому даний метод асоціюється з меншими післяопераційними ускладненнями порівняно з іншими регенеративними втручаннями. Проте, при використанні даного методу в довгострокових дослідженнях після вертикальної дистракції кісткової мозолі спостерігалась кісткова резорбція. Ще одним недоліком є можливість проведення тільки вертикальної регенерації. При одночасному проведенні збільшення висоти і ширини кісткового гребеня необхідна додаткова трансплантація кісткового блоку або направлена кісткова регенерація [17]. Метод остеотомії по типу «сендвіч» став альтернативою методу дистракційного остеогенезу. При даній методиці мобілізований кістковий фрагмент фіксують у потрібному положенні пластинами для остеосинтезу, а проміжки заповнюють аутогенною кістковою стружкою. Проводячи дану методику, не має потреби встановлення позакоміркового дис-

трактора. Проте відносно щільна слизова оболонка піднебіння обмежує можливості даної методики. Даний метод дозволяє збільшити висоту коміркового відростка максимум на 5 мм [18], водночас мінімально збільшуючи ширину. О.В. Герасименко та співав. (2013) запропонували спосіб аугментації альвеолярного відростка шляхом ін'єкційного піднадкісничного введення остеопластичних матеріалів. Згідно даного способу, проводиться забір крові з вени пацієнта, після чого плазму крові збагачують тромбоцитами, отримуючи таким чином збагачену тромбоцитами плазму крові, яку потім за допомогою ін'єкційної голки вводять піднадокістно з вестибулярного боку в проекції зуба, який видаляється, інфільтруючи водночас всю ділянку деформації коміркового відростка. Водночас для посилення остеопластичного результату через 10–15 хв в тканині цієї ж ділянки піднадокістно вводять суспензію порошку «Біомін» в ізотонічному розчині натрію хлориду [19].

Відомо також спосіб аугментації коміркового відростка за складних анатомічних умов у ділянці жувальних зубів верхньої щелепи, запропонований Д.С. Аветіковим та співав. (2014), який полягає у заборі за допомогою п'єзоскальпеля кісткового аутоблоку з передньої поверхні тіла верхньої щелепи потрібної форми та об'єму, після чого кістковий фрагмент фіксується гвинтами до вестибулярної поверхні коміркового відростка верхньої щелепи. Міжкісткові проміжки заповнюються аутологічною та ксеногенною кістковою стружкою та стабілізуються колагеновою мембраною [20]. В.О. Маланчук та співав. (2002) запропонували після видалення зуба, відшарування слизово-окістного клаптя коміркового відростка з вестибулярного боку, мобілізацію вестибулярного слизово-окістного клаптя, після чого додатково видаляють стоматологічним бором кортикальний шар комірки бічних стінок і вершини комірки зуба з розкриттям комірок кістково-мозкових просторів, залишаючи в комірці стружку кортикального шару та ушивання лунки [21]. Методику закритого синус-ліфту проводять шляхом відсепарування окістя, після чого формують пілотний канал в ділянці відсутнього зуба, водночас не перфоруєчи фрезою дно порожнини. Далі обережно продовжують препарування з використанням фрези з нанесеними мітками глибини до моменту відчуття контакту з дном порожнини. Потім формують ложе для дентального імплантату. Останній етап полягає у перфорації дна приносолової пазухи, водночас залишаючи слизову оболонку верхньощелепової пазухи інтактною, далі проводять мобілізацію та підняття оболонки і через сформоване кісткове ложе вводять резорбуючу мембрану та кістковий матеріал, вимірюють довжину імплантату, що встановлюється, та встановлюють його. Метод відкритого синус-ліфту рекомендують проводити, коли висота залишкової кістки становить 3–4 мм або менше. Конфігурація розрізу залежить від ортопедичного планування. Якщо планується виготовлення незнімної мостовидної конструкції, розріз потрібно змістити від центру коміркового відростка на 2 мм в піднебінну сторону. Якщо в подальшому виготов-

лятиметься знімна конструкція, розріз проводять по центру коміркового відростка. Далі проводиться відсепарування слизово-окістного клаптя, після оголення латеральної кісткової стінки наносять кутові точки, з'єднуючи їх між собою алмазним бором, формують кісткове вікно, через яке проводять мобілізацію та підйом слизової оболонки верхньощелепової пазухи та внесення кісткового матеріалу, після чого рану ушивають. Техніка подвійного вікна відноситься до методів відкритого синус-ліфту, показанням до проведення даної техніки є збільшення верхньощелепового синуса, яке зазвичай відбувається при тривалій відсутності зубів. Створена при даному методі кісткова перегородка між двома вікнами розташуванням відповідає вилично-комірковому гребеню. При даній техніці слизову оболонку верхньощелепового синусу можна мобілізувати як з медіального, так і з дистального вікна, після чого вводять кістковий матеріал. Методику підняття дна порожнини носа проводять перед встановленням дентальних імплантів, при недостатності кісткової тканини у фронтальній ділянці верхньої щелепи та для запобігання її перфорації. Слизова оболонка дна порожнини носа є більш товстою, на відміну від слизової оболонки верхньощелепової пазухи, і міцніше фіксованою до кістки. Дана методика проводиться через сформований кістковий канал для встановлення дентального імплантату. Використовуючи інструменти Swinglift No. 1 s No. 2, слизову оболонку дна носової порожнини можна відсепарувати і таким чином захистити від перфорації у процесі формування ложа для імплантату. М.В. Касіянчук (2009) запропоновано спосіб проведення комбінованого синус-ліфтингу, що включає трепанацію, препарування, ліфт та відшарування. Трепанацію проводять щілиноподібно по комірковому гребеню. Препарування проводять окремо по вестибулярній та піднебінній стінках. Ліфт проводиться за відкритим способом. Відшарування мембрани Шнайдера проводиться за закритим способом, після чого проводиться виповнення остеотропним матеріалом та мембраною [22].

О.М. Сенніков та співав. (2009) пропонують при проведенні операції синус-ліфту препарування передньолатеральної стінки гайморової пазухи взаємно-пересічними лініями, які з'єднуються по

периметру вікна, та утворенні перфораційного отвору. Глибину розпилів визначають візуально, при появі прилеглої до кісткової тканини слизової оболонки гайморової пазухи, а відшарування слизово-окістного клаптя здійснюють тільки по периферії даного отвору [23].

Дослідження Е.О. Кекух та співав. (2013) зосереджені на використанні способу ендоскопічного синус-ліфту, що дозволяє зменшити операційну травму м'яких і кісткових тканин, зменшити терміни реабілітації пацієнтів після проведеної операції, що є притаманною для хворих, яким в анамнезі було проведено оперативне втручання на верхньощелепній пазусі, запобігти рубцевим змінами слизової оболонки, зменшити крововтрату, зберегти мікроциркуляцію слизової оболонки ротової порожнини. Даний спосіб включає в себе відновлення цілісності слизової оболонки ротової порожнини з одномоментним усуненням дефекту кісткової тканини коміркового відростка і створенням необхідного об'єму кісткової тканини для проведення подальшої реабілітації пацієнта з використанням методу відтермінованої дентальної імплантації. Проведені клінічні, рентгенологічні і ендоскопічні методи дослідження, а також віддалені результати хірургічного лікування пацієнтів даною методикою доказують їх ефективність [24].

Висновки. Отримані в результаті системного ретроспективного аналізу дані не забезпечують достатньої доказової бази для з'ясування конкретних переваг однієї методики хірургічного лікування атрофії коміркового відростка верхньої щелепи чи частини над іншою. Кожну із вищезгаданих технік слід обирати у відповідності з анатомічними умовами конкретного пацієнта. Обсяг необхідних хірургічних втручань залежить від ступеня вираженості атрофії кісткової тканини щелеп. Особливо важливим є отримання результатів досліджень у поєднанні з супутніми захворюваннями. Для отримання достовірних результатів необхідне проведення проспективних клінічних досліджень, зокрема серед пацієнток постменопаузального періоду, які складають значну частину даних анатомічних і функціональних порушень. Урахування результатів таких досліджень у майбутньому може дозволити корегувати процес відновлення кістки та полегшити його прогнозованість.

Література

1. Рибаків І.О. Методики аугментації альвеолярних відростків щелеп // Імплантологія, пародонтологія, остеологія. — 2014. — №4. — С.44—48.
2. Seibert J.S. Reconstruction of deformed partially edentulous ridges, using full thickness onlay grafts. Part I. Technique and grafts. Part II. Technique and wound healing / J.S. Seibert // *Compend Contin Educ Dent*. — 1983. — Vol. 4. — P. 437—453, 549—562.
3. Ewers R.T.B. A new biologic classification of bone augmentation. In the *Osteoperiosteal Flap: A Simplified Approach to Alveolar Bone Reconstruction* / R.T.B. Ewers, B. Tomasetti, G. Ghali, O. Jensen // Quintessence Publishing: Chicago, IL, USA, 2010. — P. 25—29.
4. Nicholas Caplanis. Extraction Defect: Assessment, Classification and Management / Nicholas Caplanis, Jaime L. Lozada, Joseph Y.K. Kan // *International Journal of Clinical Implant Dentistry*. — 2009. — 1 (1). — P. 1—11. — Режим доступу до статті: <http://www.jaypeejournals.com/eJournals/ShowText.aspx?ID=201&Type=FREE&TYP=TOP&IN=&IID=24&isPDF=YES>

5. Esposito M. Interventions for replacing missing teeth: augmentation procedures of the maxillary sinus / M. Esposito, M.G. Grusovin // *Cochrane Database Sys Rev.* – 2010. – Vol. 17, №3. – P. 83–97.
6. Tatum H. Jr. Maxillary and sinus implant reconstructions / H. Jr. Tatum // *Dent. Clin. North. Am.* – 1986. – Vol. 30. – P. 207–229.
7. Boyne P.J. Grafting of the maxillary sinus floor with autogenous marrow and bone / P.J. Boyne, R.A. James // *J. Oral. Surg.* – 1980. – Vol. 38. – P. 613–616.
8. Ямуркова Н.Ф. Оптимизация хирургического лечения при выраженной атрофии альвеолярного отростка верхней челюсти и альвеолярной части нижней челюсти перед дентальной имплантацией: автореферат на соискание ученой степени докт. мед. наук / Н.Ф. Ямуркова. – Нижний Новгород, 2015. – 24 с.
9. Размыслов А.В. Оптимизация хирургической практики при замещении костных дефектов и увеличении размеров атрофированных альвеолярного отростка верхней челюсти и альвеолярной части нижней челюсти: автореферат на соискание ученой степени канд. мед. наук / А.В. Размыслов. – М., 2011. – 24 с.
10. Козлова Л.С. Повышение эффективности лечения пациентов с частичным и полным отсутствием зубов при остеопеническом синдроме: автореф. на соискание ученой степени канд. мед. наук / Л.С. Козлова. – М., 2015. – 24 с.
11. Meltzer A. A new implant design for crestal bone preservation: initial observations and case report / A. Meltzer // *Dent. Clin. North. Am.* – 2005. – Vol. 60. – P. 23–27.
12. Boyne P.J. Grafting of the maxillary sinus floor with autogenous marrow and bone / P.J. Boyne, R.A. James // *J. Oral. Surg.* – 1980. – Vol. 38. – P. 613–616.
13. Garber D. Prosthetic management of minor soft tissue discrepancy due to facially placed implants: a report of two cases / D. Garber, E.S. Rosenberg, J. Lindhe // *J. Clin. Periodontol.* – 2011. – Vol. 31. – P. 820–828.
14. Beikler T. Implants in the medically compromised patient / T. Beikler, T.F. Flemmig // *Crit. Rev. Oral. Biol. Med.* – 2003. – Vol. 14, № 4. – P. 305–316.
15. Allen E.P. Improved technique for localized ridge augmentation. A report of 21 cases / E.P. Allen, C.S. Gainza // *J. Periodontol.* – 1985. – Vol. 56. – P. 195–199.
16. Щерчков С.В. Особенности применения межкортикальной остеотомии альвеолярной кости при дентальной имплантации в условиях атрофии костной ткани челюстей: автореферат на соискание ученой степени канд. мед. наук / С.В. Щерчков. – М., 2013. – 21 с.
17. Ilizarov G.A. The principles of the Ilizarov method / G.A. Ilizarov // *Bull. Hosp. Jt. Dis. Orthop. Inst.* – 1988, Spring; 48 (1). – P. 1–11.
18. Botticelli D. Hard-tissue alterations following immediate implant placement in extraction sites / D. Botticelli, T. Berglundh, J. Lindhe // *J. Clin. Periodontol.* – 2004. – Vol. 31. – P. 820–828.
19. Патент 91432 Україна, МПК А61С 17/00. Спосіб аугментації альвеолярного відростка шляхом ін'єкційного під надкисничного введення остеопластичних матеріалів / О.В. Герасименко. №u201313633; заявл. 25.11.2013; опубл. 10.07.2014. Бюл. № 13.
20. Патент 94482 Україна, МПК А61В 17/00. Спосіб аугментації альвеолярного відростка за складних анатомічних умов у ділянці жувальних зубів верхньої щелепи / Д.С. Аветіков, Л.Р. Криничко, С.О. Ставицький. №u201406760; заявл. 16.06.2014; опубл. 10.11.2014. Бюл. № 21.
21. Патент 50504 Україна, МПК А61В 17/00 А61С 8/00. Спосіб профілактики атрофії альвеолярного відростка зуба / В.О. Маланчук, Р.М. Передрій. №u20022010756; заявл. 30.01.2002; опубл. 15.10.2002. Бюл. № 10.
22. Патент 40622 Україна, МПК А61С 8/00 А61К 6/00 А61В 17/58 А61F 5/00. Спосіб комбінованого синус-ліфтингу за Касіянчуком / М.В. Касіянчук. №u200809001; заявл. 09.07.2008; опубл. 27.04.2009. Бюл. № 8.
23. Патент 43802 Україна, МПК (2009) А61С 3/00. Спосіб формування кісткового ложа при проведенні операції синус-ліфтингу / О.М. Сенніков, В.І. Карий, В.Б. Новицький, А.О. Прийма. №u200905241; заявл. 26.05.2009; опубл. 25.08.2009. Бюл. № 16.
24. Кекух Е.О. Эндоскопический синуслифтинг при атрофии и дефектах костной ткани альвеолярного отростка верхней челюсти: автореферат на соискание ученой степени канд. мед. наук / Е.О. Кекух. – М., 2013. – 22 с.

Ю.И. Солоджук, М.М. Рожко, О.Г. Денисенко, А.П. Ивасив

СОВРЕМЕННЫЕ МЕТОДИКИ ХИРУРГИЧЕСКОГО ЛЕЧЕНИЯ АТРОФИИ АЛЬВЕОЛЯРНОГО ОТРОСТКА ВЕРХНЕЙ ЧЕЛЮСТИ И ЧАСТИ НИЖНЕЙ ЧЕЛЮСТИ. ОБЗОР ЛИТЕРАТУРЫ

Цель. Проанализировать возможности хирургических методов хирургического лечения атрофии альвеолярного отростка верхней челюсти и части, сравнить успешность результатов реконструктивных манипуляций. Методы. В ретроспективном исследовании проанализировано 41 научную публикацию. Поиск первичного текстового материала осуществляли с использованием поисковой системы Google Scholar. Статьи, которые были отобраны для детального анализа, были опубликованы в период с 2010 по 2017 год. Результаты интерпретировали соответствии с основной целью исследования. Результаты. Полученные в результате системного

ретроспективного аналізу дані не забезпечують достаточної доказательної бази для в'ясування конкретних переваг однієї методики хірургічного лікування атрофії альвеолярного отростка верхньої щелепи або частини над другою. Кожну з вищеупомянутих технік слід вибирати в відповідності з анатомічними умовами конкретного пацієнта. Об'єм необхідних хірургічних втручань залежить від ступеня вираженості атрофії кісткової тканини щелеп. Висновки. Особливо важливим являється отримання результатів досліджень в поєднанні з супутніми захворюваннями. Для отримання достовірних результатів необхідно проведення проспективних клінічних досліджень, в тому числі серед пацієнтів постменопаузального періоду, які складають значительную частину даних анатомічних і функціональних порушень.

Ключевые слова: атрофия альвеолярного отростка верхней челюсти, атрофия части нижней челюсти, аугментация, синус-лифт.

Yu.I. Solodzhuk, M.M. Rozhko, O.H. Denysenko, A.P. Ivasiv

CONTEMPORARY METHODS OF SURGICAL TREATMENT OF THE ALVEOLAR PROCESS ATROPHY OF THE UPPER JAW AND THE PART OF THE LOWER JAW. REVIEW OF THE LITERATURE

Introduction. Atrophy of the alveolar process of the upper jaw and the part of the lower one is a natural process that occurs as a result of teeth loss. Most often, within a few weeks after the removal of the teeth, loss of bone tissue is observed. A blood clot, which is formed in the socket after tooth extraction, often fills it incompletely. Its loss is possible due to pushing out with the help of the tongue, infection with subsequent development of suppuration. **Justification of study.** The success or failure of the orthopedic treatment largely depends on the volume of the alveolar process or the part. Lack of width can cause the difficulty of dental implantation or lead to the impossibility of its performance without additional surgical measures. Adaptation of the patient with severe jaw atrophy to orthopedic structures due to their unsatisfactory fixation is associated with serious problems, and sometimes it may not occur. Until recently, such patients were given orthopedic treatment repeatedly and sometimes unsuccessfully. However, at present, in such cases, reconstruction of atrophied alveolar process or part is carried out. **Objective.** To analyze the possibilities of surgical methods of surgical treatment of atrophy of alveolar process of the maxilla and part and to compare the success of the results of reconstructive manipulations. **Methods.** In a retrospective study 41 scientific publications were analyzed. The search for the original text material was performed using the Google Scholar search system. The articles selected for detailed analysis were published between 2010 and 2017. The results were interpreted in accordance with the main purpose of the study. **Results.** The data obtained from the systemic retrospective analysis do not provide sufficient evidence for the specific advantages of one method of surgical treatment of atrophy of the alveolar process of the upper jaw or the part above the other. Each of the afore-mentioned techniques should be selected according to the anatomical conditions of the particular patient. The volume of necessary surgical interventions depends on the severity of the jaw bone tissue atrophy. **Conclusions.** The received results of the systemic retrospective analysis do not provide sufficient evidence for the clarification of the specific advantages of one method of surgical treatment of the alveolar process atrophy of the upper jaw or the part over another one. Each of the above-mentioned techniques should be selected in accordance with the anatomical conditions of the particular patient. The volume of necessary surgical interventions depends on the severity of the jaw bone tissue atrophy. Particularly important is the getting of research results in conjunction with concomitant diseases. For reliable results, prospective clinical studies, including postmenopausal patients, who constitute a significant proportion of anatomical and functional impairment data, are necessary. Taking into account the results of such studies in future may allow correction of the process of bone recovery and ease its predictability.

Key words: atrophy of the alveolar process of the upper jaw, atrophy of the part of the lower jaw, augmentation, sinus-lift.

УДК 616.321-05.9-006.

СИНДРОМ I ЖАБЕРНОЙ ДУГИ - ОСОБЕННОСТИ ФОРМИРОВАНИЯ И ПРОЯВЛЕНИЯ В ЧЕЛЮСТНО-ЛИЦЕВОЙ ОБЛАСТИ

С.М. Шувалов

*Винницкий национальный медицинский институт им. Н.И. Пирогова
Кафедра хирургической стоматологии и челюстно-лицевой хирургии*

Аномалии развития зубов, их числа, сроков прорезывания постоянно встречаются в практике врача-стоматолога.

Их диагностика и лечение достаточно сложны и требуют повышенного внимания к пациенту, более глубоких методов диагностики и умения анализировать различные виды аномалий на основе знаний эмбриологии.

В настоящей работе приведены знания собственных наблюдений в клинике за пациентами с аномалиями ушных раковин, зубов и челюстей. На основании данных литературы проанализированы клинические случаи этих аномалий и систематизированы в одном симптомокомплексе.

Выявлено, что при наблюдении аномалий ушной раковины с большой степенью вероятности можно предположить также аномалии височно-нижнечелюстных суставов и зубов.

Сделан вывод о том, что данную группу симптомов целесообразно выделить в отдельный аурикуло-дентальный синдром, как «составную часть синдрома I–II жаберных дуг.

Ключевые слова: аурикуло-дентальный синдром, аномалии развития.

Аномалии развития зубов, их числа, сроков прорезывания постоянно встречаются в практике врача-стоматолога. Их диагностика и, чаще всего, хирургическая коррекция обычно проводятся не своевременно, что ухудшает прогноз лечения. Внимательный осмотр пациента, знание эмбриологических этапов развития лица и зубочелюстной системы способствуют своевременной диагностике и повышают качество лечения.

Целью работы явилось описание различных аномалий развития ушной раковины и их сочетаний с аномалиями зубов и челюстей, выявление связи между ними и обоснование появления данного симптомокомплекса на основе особенностей эмбриологического развития этих органов из I жаберной дуги.

Материалы и методы. В настоящей работе приведены данные собственных наблюдений в клинике за пациентами с аномалиями ушной раковины, зубов и челюстей. Проведен обзор литературы. Проанализированы клинические случаи этих аномалий и систематизированы в одном симптомокомплексе.

Результаты и их обсуждение. Известны около 26 синдромов, при которых отмечаются различной тяжести деформации зубов, нарушения их числа и, практически во всех случаях, задержка прорезывания [6, 7].

Известны также врожденные аномалии развития ушной раковины, к которым относятся микротия, преаурикулярные кисты и атрезия, удвоение слухового прохода и его перепончатой части [3, 5].

Эти виды аномалий относятся к патологии эмбрионального жаберного аппарата. В каждой жаберной дуге выделяют непосредственно дугу (мезодерма), щель (эктодерма) и карман (энтодерма). Аномалии развиваются из всех трех отделов, что довольно подробно изучено эмбриологами и анатомами [6, 8]. Клиницисты объединили данную патологию в одну группу – синдром I жаберной дуги [1, 2, 4].

Из тканей первой жаберной дуги и щели, основу которой составляет хрящ Меккеля с его оболочкой, развивается целый комплекс органов, иннервируемых тройничным нервом. Так, из хряща и его оболочки формируется нижняя челюсть, скуловой и чешуйчатый отделы височной кости, молоточек и наковальня среднего уха, хрящ козелка и ножки завитка. Эктодерма дуги также принимает участие в формировании нижней челюсти, эмали зубов, верхней трети ушной раковины, паренхимы и протоков слюнных желез. Мезодерма преобразуется в жевательные мышцы, *m. mylohyoideus*, переднее брюшко двубрюшной мышцы, пульпу, дентин и цемент зуба. Формирование зуба – это запрограммированный процесс развития местного взаимодействия эктодермы (эпителия) ротовой полости и подлежащих мезенхимальных клеток, которые происходят из нервного гребня. Развитие зубов начинается в конце второго месяца внутриутробной жизни и связано с формированием эпителиальной зубной пластинки. В это же время начинается формирование сложных образований наружного уха [5–7, 9].

Развитие наружного уха начинается в конце 2-го месяца внутриутробной жизни с появления шести возвышений эктодермы (аурикулярные бугорки) в хвостовом (каудальном) конце первой жаберной (мандибулярной) щели. Из этих шести аурикулярных бугорков верхние три расположены на мандибулярной дуге, другие три - ниже, на второй (гиодной) дуге.

К началу 3-го месяца дифференциация образованный наружного уха несколько замедляется. Последней формируется мочка уха, которая является образованием гиодной дуги.

Таким образом, большая часть (нижние две трети) сформированы из тканей второй жаберной дуги, изгиб и ножка завитка, козелок — производные первой (3, 4, 9, 10).

К наиболее часто встречающимся аномалиям ушной раковины относятся микроотия, преаурикулярные кисты и атрезия слухового прохода. Три типа микроотии (3 степени) представляют собой фактически «застывшие» этапы формирования ушной раковины. При этом нарушение развития могло произойти на начальном этапе или в фазе гисто- и морфогенеза. Деформация ушной раковины может сопровождаться формированием периаурикулярной кисты и удвоением хрящевой части наружного слухового прохода (клинический пример данной аналогии приведен ниже).

Деформации ушной раковины, как правило, встречаются при синдромах сопровождающихся недоразвитием тканей лица и черепа (синдром Апера, Крузона, Тричер-Коллинза, Голденхара, гемифациальной микросомии) [1–4].

Однако, мы бы хотели обратить внимание врачей-стоматологов на очевидную связь аномалий развития зубов, сочетанную с деформацией ушной раковины, то есть производными первой жаберной дуги и щели.

Наиболее часто выраженным клиническим проявлением аномалии первой жаберной дуги и щели являются деформации верхней трети ушной раковины, которые включают в себя: остроконечное, углообразное ухо, бугорок Дарвина, развернутый завиток (плоская ушная раковина, ухо эльфа, сатира). В этом же ряду, безусловно, находятся микроотия и атрезия слухового прохода [1–4].

Аномалии зубочелюстной системы, сочетающиеся с аномалиями ушной раковины, связаны с нарушением одонтогенеза на различных этапах его развития. Патология одонтогенеза наблюдается и проявляется клинически при нарушении формирования зубной пластинки, патологии пролиферации эктомезодермы, что наблюдается при эктодермальной дисплазии, нарушениях гистологической дифференцировки (одонтома, регионарная одонтодисплазия), морфологической дифференцировки (макро- и микродонтия, тауродонтия и др.), нарушения формирования, кальцификации, созревания, прорезывания зуба, сверхкомплектные зубы и другие аномалии [8].

В клинике проявления синдромов I жаберной дуги Work и Proctor, 1963 (цит. по П. Янфаза, Д. Нэдол, 2014) разделяют на два типа:

Тип I: Исключительно эктодермального происхождения, что проявляется в виде удвоения перепончатой части наружного слухового протока. Свищи расположены и открываются в предушной области;

Тип II: Смешанного экто-мезодермального происхождения, что проявляется в виде удвоения наружного слухового прохода. Свищи и кисты располагаются позади или ниже угла нижней челюсти. Аномалии обоих типов прилежат к лицевому нерву и околоушной железе, что необходимо учитывать при хирургическом вмешательстве. Данный вид аномалий встречается чаще.

Клинический пример аномалии I жаберной дуги и щели (II тип по Work-Proctor, 1963). Пациент К., 17 лет обратился в клинику челюстно-лицевой хирургии Винницкой областной клинической больницы им. Н.И. Пирогова с жалобами на наличие опухолевидного образования, расположенного в левой позадищечной области. Данную припухлость выявил сам около полугода назад. При осмотре определяется округлой формы образование приподнимающее кожу и мочку левого уха. Пальпируется кистозное образование размером до 3–4 см, спаянное с подлежащими тканями, тугоподвижное. При пункции получена светлая, вязкая жидкость до 3 мл. Следует заметить, что левая ушная раковина уменьшена в размерах, а изгиб завитка имеет остроконечную форму (рис. 1).

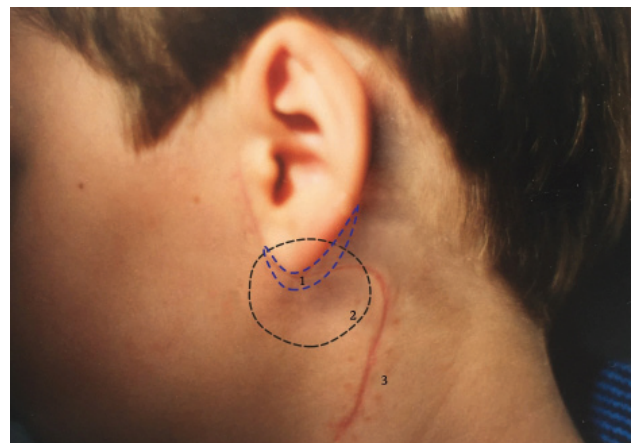


Рис. 1. Проекция периаурикулярной кисты и двойного слухового прохода на кожу левой околоушной области.

- 1 — проекция дубликатур хряща слухового прохода;
- 2 — проекция периаурикулярной кисты;
- 3 — послеоперационный рубец при оперативном доступе по Г.П. Ковтуновичу.

Был установлен предварительный диагноз: «Киста левой околоушной железы? Периаурикулярная киста?» и принято решение о проведении операции. После проведения разреза по Г.П. Ковтуновичу, препаровки и отведения кожно-жирового лоскута кпереди, выявлена достаточно плотная оболочка кисты размером до 4 см в диаметре. Во время препаровки оболочки кисты отмечено, что она близко прилежит к хрящу левого слухового прохода и снизу — к околоушной железе, сдавливая ее, однако не связанную с ней. После выделения медиальной стенки кисты был четко идентифицирован ствол лицевого нерва про-

тяженністю до 1 см. Киста удалена. При огляді зовнішнього слухового проходу виявлена його дублювання. Хрящовий «лепесток» ладьовидної форми розміром 3 на 1,5 см отсечен від основного хряща зовнішнього слухового проходу і удален (рис. 2).

Рана дренирована, зашита. Післяопераційне перебіг без ускладнень. Гістологічне висновок

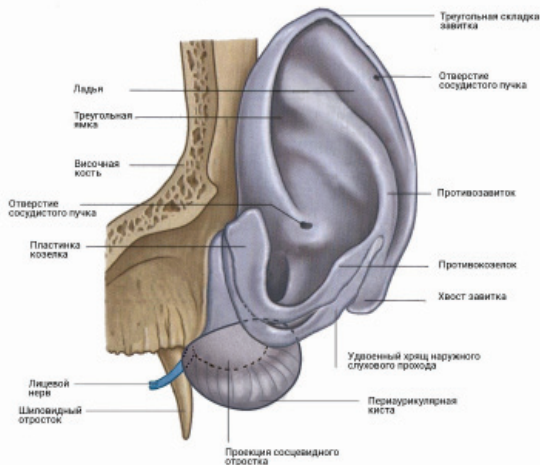


Рис. 2. Схема розташування периаурикулярної кисти, удвоєного хряща зовнішнього слухового проходу і лицевого нерва. Показана остроконечна (трикутна) складка завитка

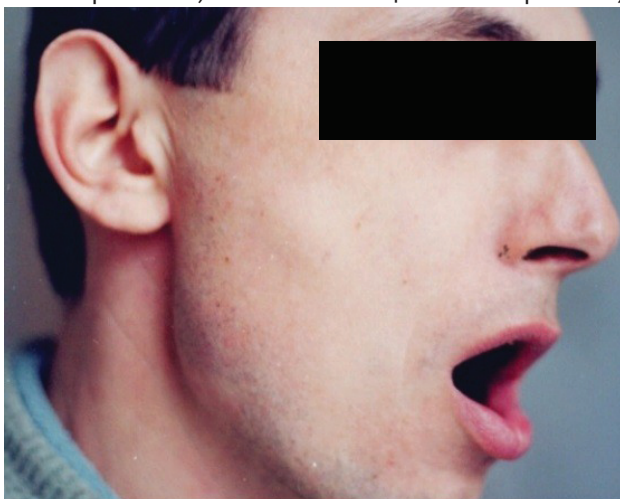
ние «Оболочка кисты с многорядным эпителием».

Таким образом, окончательный диагноз был установлен только на операции, в то же время особенности формы ушной раковины пациента свидетельствовали о врожденной аномалии I жаберной дуги (остроконечная ушная раковина, микроотия).

Нами также выделена группа пациентов, имевших аномалии ушных раковин в сочетании с врожденной патологией зубов и челюстей.

Так, у пациента Р. 38 лет гипоплазия височно-нижнечелюстных суставов способствовала привычному вывиху. Выраженным сопутствующим симптомом была уплощенная ушная раковина (рис. 3).

«Выступающее ухо», микроотия сопутствуют нижней микрогнатии, гипоплазии мыщелковых отростков,



что привело к дисфункции височно-нижнечелюстных суставов (ВНЧС) и болевому синдрому у пациентки К., 22 лет (рис. 4).

Плоская ушная раковина и «выступающее ухо» наблюдались нами у пациента с гипоплазией ВНЧС и



Рис. 4. Микроотия, гипоплазия ВНЧС, нижняя микрогнатия. Дисфункция правого ВНЧС

очагами одонтодисплазии в области резцов, премоляров справа и слева (рис 5, 6).

Остроконечную ушную раковину, микроотию мы наблюдали у пациента У., 13 лет, основной жалобой которого была задержка прорезывания зубов 4.6, 4.7. На панорамной R-грамме нижней челюсти пациента выявлена одонтодисплазия, одонтома, дистопия зубов (рис. 7–9).

Этот ряд сочетанных аномалий развития ушных раковин, зубов, суставных отростков и ветви нижней челюсти можно было бы продолжить. Вариантов данного вида аномалий достаточно много, но мы хотим обратить внимание на особенности выявления аномалий развития I жаберной дуги, которые затрагивают формирование передне-верхнего сегмента ушной раковины и зубной пластинки. Связь эктодермального слоя и эктодермально-мезенхимальных взаимодействий в преобразованиях I жаберной дуги хорошо известна.

Висновок. Врач-стоматолог, виявив вродженну аномалію верхне-переднього відділу ушної ра-

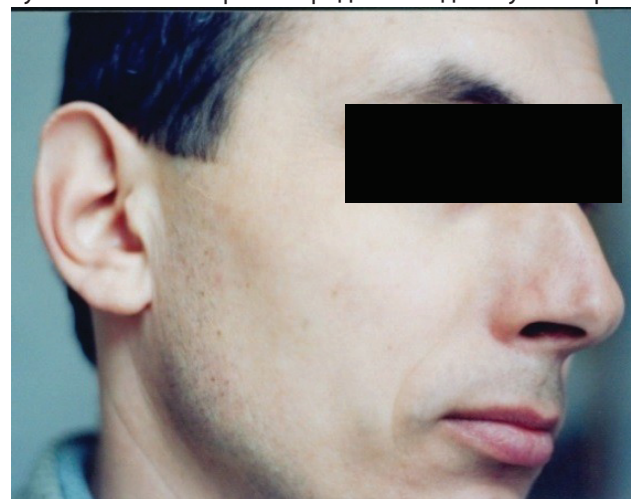


Рис. 3. Сочетание плоской ушной раковины, гипоплазия ВНЧС и привычного вывиха нижней челюсти

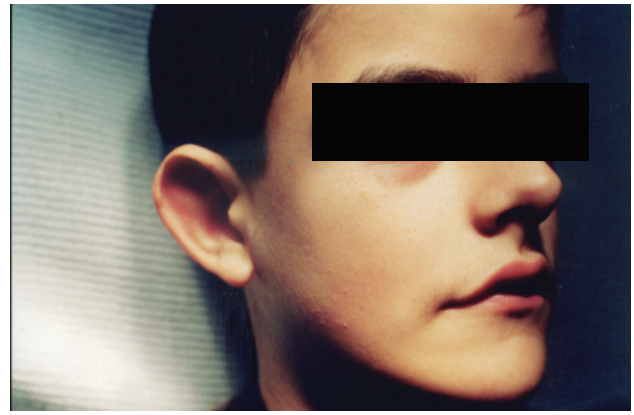
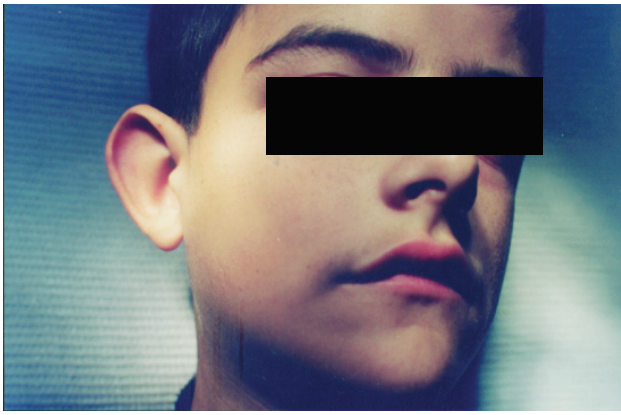
Рис. 5. Плоская ушная раковина, гипоплазия ВНЧС, одонтодисплазия в области резцов и премоляров

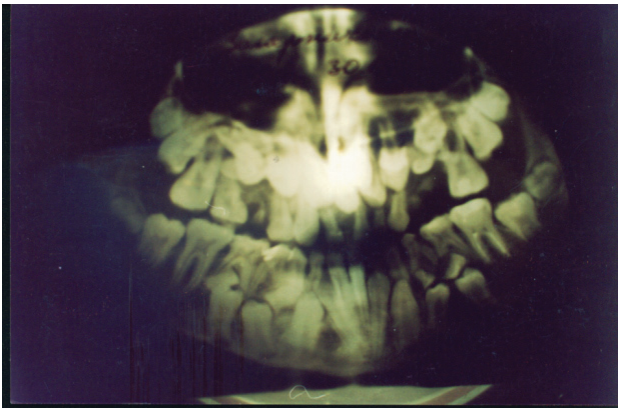

Рис. 6. На панорамной рентгенограмме определяются очаги одонтодисплазии в области резцов, премоляров справа и слева

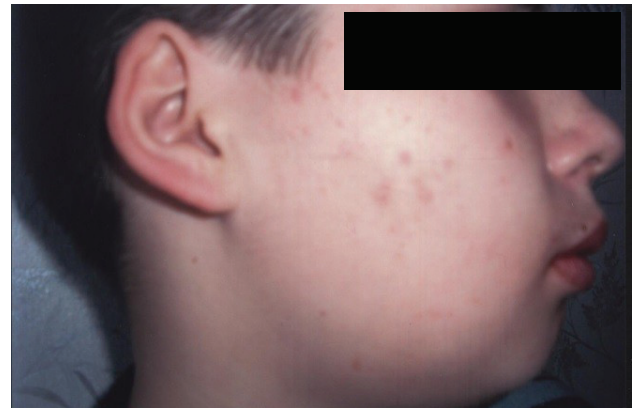

Рис. 7. Пациент У., 13 лет.
 Диагноз: «Микроотия, остроконечная ушная раковина. Задержка прорезывания 4.6., 4.7. Одонтодисплазия, одонтома, дистопия зубов

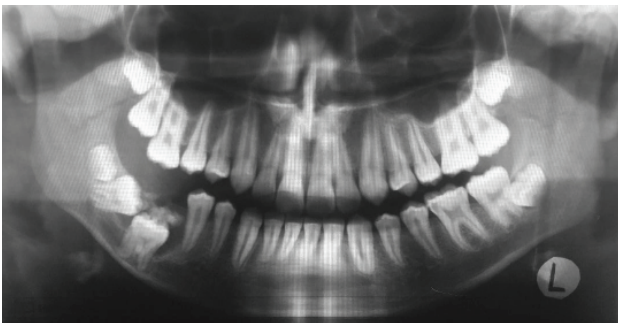


Рис. 8. Панорамная рентгенограмма нижней челюсти пациента. У., 13 лет. Определяется одонтодисплазия 4.7., 4.6. Одонтома над коронкой 4.6

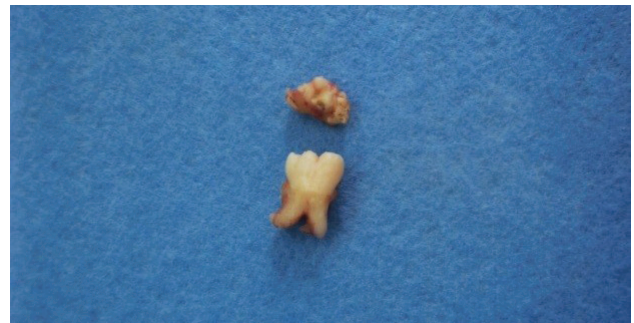

Рис. 9. Тот же пациент. Удаленная одонтома и зуб 4.6 с аномальной формой корней

ковины и тем более всей (когда вовлечена и вторая жаберная дуга), с большой степенью вероятности может предположить нарушения формирования зубов и морфофункциональные расстройства в височно-

нижнечелюстном суставе. Для обобщения данных форм аномалии можно выделить их в отдельную группу и обозначить как аурикуло-дентальный синдром, составную часть синдрома I–II жаберной дуг.

Литература

1. Атлас оперативной оториноларингологии / Под ред. В.С. Погосова. – М.: Медицина, 1983. – 416 с.
2. Люлько В.К. Атлас операций на ухе / В.К. Люлько, В.М. Марченко. – Киев: Здоров'я, 1989. – 214 с.
3. Джафек Б. Секреты оториноларингологии. Пер. с англ. / Б. Джафек, Э. Старк. – М.–СПб.: Изд. БИНОМ-Невский диалект, 2001. – 624 с.

4. Кручинский Г.В. Редкие врожденные синдромы лица и челюстей / Г.В. Кручинский. — Минск: Беларусь, 1974. — 195 с.
5. Фалин Л.И. Гистология и эмбриология полости рта и зубов / Л.И. Фалин. — Москва: Медгиз, 1963. — 219 с.
6. Хирургическая анатомия головы и шеи. Пер. с англ. / Парвиз Янфаза, Джозеф Б. Нэдол, Роберт Гала и др.— М.: Изд. Панфилова, 2014. — 896 с.
7. Berkovitz B. Oral anatomy, histology and embryology / B. Berkovitz, G. Holland, B. Moxham. — Elsevier, 2009. — 398 p.
8. Cameron A.S. Handbook of Pediatric Dentistry / A.S. Cameron, R.P. Widmer. — London, Sydney: Mosby, 1998. — 287 p.
9. Lin H. Cummings review of Otolaryngology / H. Lin, D. Roberts, J. Harris. — Elsevier, 2017. — 299 p.
10. Gray's Anatomy // Editor-in-Chief Susan Stranding / Elsevier, 2016. — 1562 p.

С.М. Шувалов

СИНДРОМ І ЗЯБРОВОЇ ДУГИ – ОСОБЛИВОСТІ ФОРМУВАННЯ І ПРОЯВУ В ЩЕЛЕПНО-ЛИЦЕВІЙ ДІЛЯНЦІ

Аномалії розвитку зубів, їх кількості та термінів прорізування постійно зустрічаються у практиці лікаря-стоматолога. Їх діагностика досить складна та потребує підвищеної уваги до пацієнта, більш глибоких методів діагностики та вміння аналізувати різні види аномалій на основі знань ембріології.

У цій роботі приведені дані власних спостережень у клініці за хворими з аномаліями вушної раковини, зубів та щелеп. На основі даних літератури проаналізовано клінічні випадки цих аномалій та систематизовано в одному симптомокомплексі.

Виявлено, що при спостереженні аномалії вушної раковини з великим ступенем вірогідності можна передбачити також аномалії скронево-нижнещелепних суглобів та зубів.

Зроблено висновок про те, що дану групу симптомів доцільно відокремити в аурікуло-дентальний синдром, як складову частину синдрому I-II зябрових дуг.

Ключові слова: аурікуло-дентальний синдром, аномалії розвитку.

S.M. Shuvalov

SYNDROME I OF THE BRANCHIAL ARCH – FEATURES OF FORMATION AND MANIFESTATION IN THE MAXILLOFACIAL REGION

Objective. In stomatologists and maxillo-facial surgeons practice, we can get a several anomalies of external ear, temporomandibular joints and teeth, because of its development from I Gill arch.

Material and methods. In this article, we had used proper observation a several cases of anomalies of external ear and its connection with dental anomalies.

Results. On the base of clinic observations and analysis of literature we found specific relationship between anomalies of external ear and teeth development due to its connection with development of I gill an arch.

Conclusion. It will be logical proposition to joint symptoms of external ear and teeth anomalies in one auriculo-dental syndrome, as a part of I gill arch syndrome.

Key words: auricular-dental syndrome, anomalies of development.

УДК 616.314-089.23-74

CLINICAL APPROBATION OF THE METHOD OF PROTECTING THE RECEPTOR APPARATUS OF THE TEETH AT THE STAGES OF TREATMENT WITH NON-REMOVABLE PROSTHESIS DESIGNS

I.V. Yanishen, I.L. Diudina, M.M. Biriukova, R.V. Kuznetsov, N.V. Krychka

*Kharkov National Medical University
Department of Orthopedic Dentistry*

The article presents the results of clinical approbation of our proposed method for protecting the receptor apparatus of teeth with the help of a complex of preparations of the domestic light-curing adhesive and anti-homo-toxic drug «Traumeel», the application of which is substantiated by experimental studies in laboratory animals. The positive results of our method in the clinic are confirmed by the analysis of the data of the electroodontometry and the values of the chewing pressure measured by the method proposed by us on the day of the study, a next day, in a month and in a year after the stumps of the intact teeth were coated with the proposed our method. When assessing the data obtained, it was found that, in the study group, compared with the control, the indicators of electroodontometry on day of study, every other day, one month and one year after the study, there were no significant changes in indices compared to the control group, the same applies to the data of the masticatory pressure in above proposed periods of study. Analyzing the obtained results, we can say that our method has a significant advantage of our method of protecting the stumps of preparing intact teeth at the stages of treatment with non-removable prosthesis designs and promotes to the prevention of complications of the hard tissue preparation operation.

Keywords: receptor apparatus, intact teeth, electroodontometry, chewing pressure, protection technique, light-curing adhesive, anti-homo-toxic drug.

At present, the most commonly used prosthesis constructions are one-piece-cast facing with plastic or ceramics, but for the manufacture of these structures, the number of cases of extract pulp of intact teeth that are supporting, significantly, regardless of the initial state of these teeth, has significantly increased. The reason for this is the desire of orthopedic dentists to avoid possible complications in the preparation of hard tissues, which is associated with the discovery and possible damage to the tubes of dentin and, as a consequence, the disturbance of hydrodynamic processes in the processes of odontoblasts. Depending on the removed layer of dentin, it is also possible to start compensatory mechanisms. But it also depends on the volume of tissues prepared, the time interval that has passed after the intervention [1, 2].

But these protective reactions do not always start. Therefore, the first stage of preparation of teeth for prosthetics is the stage of extract of pulp of teeth. But, research to proved that this manipulation significantly reduces the strength of dentin, which is the reason of frequent damage of the crown parts of teeth after prosthetics and a decrease in sustainability and resistance to chewing pressure during the functional load.

To preserve the teeth intact and prevent the negative consequences the extract of pulp by many scientists, various methods and methods for preservation the

vitality of the pulp of supporting teeth and reducing their sensitivity after the operation preparation were proposed. According to these methods, the stumps of the prepared teeth were covered with various materials, provisional crowns, which were fixed onto single- and multicomponent pastes. But not one of the proposed methods did not lead to the restoration, damaged during the preparation of hard tissues, the processes of odontoblasts, which are part of the mechanoreceptors of the pulp teeth [3, 4].

In connection with the foregoing and taking into account the relevance and practical importance of this issue, we proposed a method that was tested in the clinical practice of orthopedic dentistry.

The purpose of our study was the clinical confirmation of the experimentally obtained results of using for the protection of the receptor apparatus of the teeth a complex of anti-homo-toxic drug «Traumeel» and a domestic light-curing adhesive.

Materials and methods of the research: the method was tested in 72 patients, 57 of which were basic, and 15 control group, which were divided into 3 subgroups by age. Prepared for supporting elements of non-removable one-piece-cast denture of 200 teeth. The stump of teeth which were processed according to our method and consist of the following steps: they perform an injection infiltration anesthesia, preferring an

intraglimentary one using anesthetics of the articaine series such as Septanest, Ultracain, with the addition of epinephrine 1:100,000 or 1:200,000 depending on the clinical case. Prepared the hard tooth tissues with a centered and sharp abrasive tool with water-cooling and a speed of 300,000 revolutions per second. After preparation with etching gel, the stumps of the teeth are

software package. Regression analysis implemented in the STATISTICA software package [6].

When analyzing the EO data from *Table 1*, it can be seen that the parameters in the study group before the operation of preparation, in day and in a month after using our method, remained practically unchanged or slightly increased and did not depend on the tooth type.

Table 1. Indicators of electroodontometritis in MA

| Group | Index | Incisors | | | Canines | | | Premolars | | | Molars | | |
|---------|-------|-----------|--------|-----------|-----------|--------|-----------|------------|--------|-----------|-----------|--------|-----------|
| | | Before | In day | Month | Before | In day | Month | Before | In day | Month | Before | In day | Month |
| Study | M | 3,24 | 2,21 | 3,34 | 4,10 | 2,85 | 3,95 | 4,36 | 3,06 | 4,42 | 5,20 | 3,74 | 5,65 |
| | m | 0,09 | 0,09 | 0,15 | 0,23 | 0,21 | 0,25 | 0,15 | 0,12 | 0,14 | 0,16 | 0,18 | 0,24 |
| | | P1 <0,001 | | P2> 0,05 | P1< 0,001 | | P2> 0,05 | P1 < 0,001 | | P2> 0,05 | P1< 0,001 | | P2> 0,05 |
| Control | M | 3,22 | 2,67 | 6,22 | 4,75 | 3,50 | 5,25 | 4,20 | 2,93 | 6,07 | 4,83 | 3,89 | 6,89 |
| | m | 0,15 | 0,24 | 0,76 | 0,48 | 0,50 | 0,48 | 0,20 | 0,16 | 0,36 | 0,22 | 0,14 | 0,62 |
| | | P1< 0,05 | | P2< 0,001 | P1< 0,001 | | P2< 0,001 | P1< 0,001 | | P2< 0,001 | P1< 0,05 | | P2< 0,001 |

P1 – probability between research before preparation and after in day after preparation;

P2 is the probability between the study before the preparation and in one month after the preparation

covered for 20–30 seconds, removing the lubricated layer. This significantly contributes to the penetration of medicinal substances into the dentin tubules. Then the gel is washed off with a stream of water, isolate the stump of the tooth with a cotton wool from the oral liquid, and if necessary, additionally use saliva suction, dry the stump of the tooth with a warm air stream. Apply an applicator to the surface of the stump anti-homotoxic drug «Traumeel». It is evenly distributed over the surface of the stump of the tooth with a jet of warm air. Then, with the help of an applicator, a domestic light-curing adhesive is applied over the anti-homotoxic preparation. To remove the remnants of the drug use a jet of warm air. After that, the adhesive is polymerized for 20 seconds. To reduce the effect of the environment on the stump of the prepared tooth, fix the temporary crowns on the water dentine, which were made before the moment of preparation of the teeth directly at the chair of the patient with the help of GNJ Tempo lux material according to the standard methods.

For clinical confirmation of the results of experimental research, the parameters of electroodontometry (EO) and chewing pressure (VT) were measured according to the method proposed by us (patent 35288) [5] before the operation of preparation, after the anesthesia has ended and in a month after preparation.

Results of the research. The analysis of the measurement data was carried out: the indicators of electroodontometry and chewing pressure during the clinical study of the experimental and control groups of patients. Analysis of the data is aimed at determining the dynamics of indicators (EO and CP), which arise after the operations of preparation of hard tissues of teeth, as well as the effectiveness of our proposed methodology for monitoring. The reasons that influence the positive, and can also, negative changes are established. For the reliability of the analysis results, the ANOVA method was implemented in the SAS

Both in the study group and in the control group, the EO values after the preparation are reduced almost by the same amount (with the exception of the incisors). But in a month the picture changes significantly. If for the studied group the EO indicators remain the same as they were before the preparation, a significant increase in this index is observed in the control group, the difference between the control group and the control for practically all anatomically oriented teeth (excluding canines) is statistically significant.

Analyzing the average values of the value of the data of the study group, it can be seen that after the experimental processing of the teeth in 84.96% of the vips, the EO indicators did not increase. In 13.54% of cases there is a slight increase in this indicator and only in 1.5% of cases – probably increased, which can be interpreted as a complication.

In the control group, unlike the study only in 20% of cases, the EO index did not increase, and a significant increase in 23.3% of cases that can be interpreted as a complication, and in 56.7% of cases, the indices changed by 1–2 units from benchmarks. Draws attention to that the spread of data in the control group is more than twice that in the study group. This indicates a much less confidence in the results of the control processing.

In the study group of cases with complication, there were only 2, which is 1.5% of the total number of teeth processed by our method. At the same time, in the control group of complicated cases there were 14 that is 23.3% of the number of teeth study (*Fig. 1*).

The average value (M) of the chewing pressure (VT) and the standard error of the mean (m), obtained during clinical research, by patient groups and by anatomically oriented groups of teeth, are given in *Table 2*.

When analyzing the measurements of CP (from *Table 2*) in the study group do not depend on the type of tooth and significant changes in the indicators were not observed.

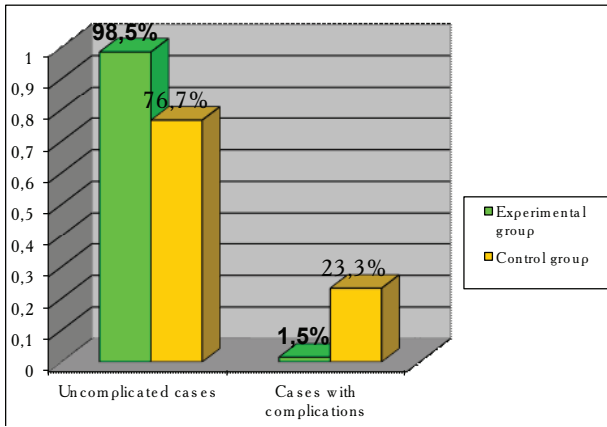


Fig. 1. Comparison of the proportion of uncomplicated and complicated cases of tooth preparation in the studied and control groups.

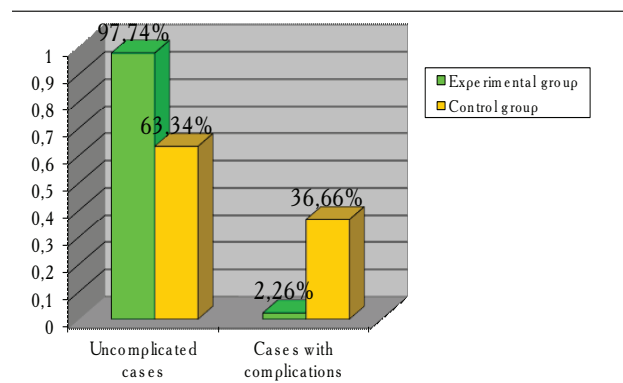


Fig. 2. Comparison of the data of chewing pressure to a part of uncomplicated and complicated cases of tooth preparation in the study group and control

Table 2. Chewing pressure indicators in pF

| Group | Index | Incisors | | | Canines | | | Premolar | | | Molar | | |
|-------|-------|----------|--------|--------|---------|--------|--------|----------|--------|---------|---------|--------|---------|
| | | Before | In day | Month | Before | In day | Month | Before | In day | Month | Before | In day | Month |
| Study | M | 10,79 | 12,79 | 11,41 | 14,10 | 16,15 | 14,40 | 18,44 | 20,53 | 19,00 | 31,66 | 33,97 | 32,63 |
| | m | 0,23 | 0,26 | 0,40 | 0,46 | 0,47 | 0,47 | 0,39 | 0,39 | 0,38 | 0,59 | 0,57 | 0,61 |
| | | P<0,001 | | P>0,05 | P<0,001 | | P>0,05 | P<0,001 | | P>0,05 | P<0,01 | | P>0,05 |
| K | M | 10,22 | 12,55 | 13,44 | 15,00 | 17,55 | 16,75 | 18,89 | 21,83 | 22,00 | 33,00 | 35,67 | 36,27 |
| | m | 0,60 | 0,63 | 0,69 | 0,71 | 0,75 | 1,11 | 0,35 | 0,36 | 0,40 | 0,46 | 0,47 | 0,65 |
| | | P<0,01 | | P<0,01 | P<0,05 | | P<0,05 | P<0,001 | | P<0,001 | P<0,001 | | P<0,001 |

P1 – probabilities between the study before preparation and in the day after preparation;
 P2 – the probability between study before preparation and in a month after preparation

Analysis of the CP data from Table 2 shows that the increase in this index on the next day after processing compared to the value in the research and control groups is statistically significant not only for the incisors and canines. In premolars and molars, this increase in the control group is significantly greater than in the experimental group.

In the experimental group, in 55.64% of cases in a month after processing, the CP indicators did not increase. In 42.1% of cases, this indicator was observed to increase by 1–2 pF and only in 2.26% of cases-growth by 4 pF and more, which can be interpreted as complications.

In the control group, unlike the only study in 3.33% of cases, the CP index did not increase, and a significant increase (4 pF and more) could be interpreted as complications observed in 36.66% of cases (Fig. 2).

Literature

1. Hemodynamics in the pulp of supporting teeth after their preparation for the manufacture of metal-ceramic prostheses / S.I. Abakarov, V.N. Chertykovtsev, M.G. Abakarov [and others] // Stomatology. – 1994. – № 3. – P. 55–57.
2. Influence of water and air cooling on the enzymes of the tooth pulp under the influence of the temperature and pain factor of odontopreparation / Yu.A. Petrovich, G.V. Bolshakov, N.F. Trusova [and others] // Problems of Neurostomatology and Dentistry. – 1998. – No. 3. – P. 16–18.
3. Ramus M.O. Features of preparation of supporting teeth for cermet prosthesis / M.O. Rumus // Ukrainian medical almanac. – 2000. – T. 3, N 5. – P. 207–210.
4. Influence of depulption on the condition of hard tooth tissues / N.Ya. Lagutina [and others] // Stomatology. – 1990. – № 2. – P. 13–16.

Conclusions

1. Using the method of protection of the supporting teeth stumps proposed by us, the data of EO and CP in more than 50% of cases remained at the same level in one month after preparation as before the preparation and did not depend on the anatomical orientation of the tooth.
 2. In the control group, where our methods was not applied, the same indicators sharply increased in a month and the anatomical affiliation of the tooth was important.
- Thereby, we can see a significant advantage of our method of protecting stumps of preparation intact teeth at the stages of treatment with non-removable designs denture. This makes it possible to use our method of protecting the supporting teeth in the wide practice of the orthopedic dentist and will significantly increase the use of orthopedic non-removable denture and help prevent complications in the preparation of hard tissues.

5. Пат. 35288 Україна, МПК А61С 19/00. Спосіб визначення жувального тиску та датчика для його здійснення / І.Л. Дюдiна, Г.Г. Гришанiн. Заявник та патентовласник Харкiв. держ. мед. ун-т. № 99095142; заявл. 16.09.1999; опубл. 15.03.2001. Бюл. №2.

6. Tseitlin N.A. From the experience of analytical statistics / N.A Tseitlin. – M.: Solar, 2007. – 900 s.

І.В. Янішен, І.Л. Дюдiна, М.М. Бірюкова, Р.В. Кузнецов, Н.В. Кричка

КЛІНІЧНА АПРОБАЦІЯ МЕТОДУ ЗАХИСТУ РЕЦЕПТОРНОГО АПАРАТУ ЗУБІВ НА ЕТАПАХ ЛІКУВАННЯ ЗА ДОПОМОГОЮ НЕЗНІМНИХ КОНСТРУКЦІЙ ПРОТЕЗІВ

У статті представлені клінічні результати удосконаленої методики захисту клітинних структур відпрепарованих зубів на етапах лікування незнімними конструкціями протезів заснованої на використанні поєднання антигомотоксичного препарату Траумель і нового вітчизняного світлотвердіючого адгезиву «Дентазив». Проведений аналіз даних досліджень електроодонтометрії (ЕО) і жувального тиску (ЖД) (за розробленою і запатентованою нами методикою), яке витримують опорні зуби до операції препарування твердих тканин, після застосування нашої методики та через місяць. Методика, що була використана нами для захисту зубів, базується на гістологічних даних. З отриманих результатів видно, що в тих групах пацієнтів, де була використана запропонована нами методика захисту кукс опорних зубів дані ЕО і ЖТ більш ніж в 50% випадків залишалися на тому ж рівні через місяць, після препарування і до операції препарування та не залежно від анатомічної орієнтації зубів. А в контрольній групі, де не була застосована наша методика, ті ж самі показники різко збільшувалися через місяць і мала значення анатомічна приналежність зуба. Найбільше збільшення зазначених показників спостерігалось у різців, потім у іклів, премоларів і найменше у молярів.

Висновки: на підставі клінічних досліджень, видно позитивне значення нашого методу захисту кукс відпрепарованих інтактних зубів на етапах лікування незнімними конструкціями протезів, що дає можливість для широкого використання в повсякденній практиці лікаря ортопеда-стоматолога.

Ключові слова: методика, захист, клітинні структури, зуб, Траумель і «Дентазив» адгезив.

И.В. Янишен, И.Л. Дюдина, М.М. Бирюкова, Р.В. Кузнецов, Н.В. Кричка

КЛИНИЧЕСКАЯ АПРОБАЦИЯ МЕТОДА ЗАЩИТЫ РЕЦЕПТОРНОГО АППАРАТА ЗУБОВ НА ЭТАПАХ ЛЕЧЕНИЯ С ПОМОЩЬЮ НЕСЪЕМНЫХ КОНСТРУКЦИЙ ПРОТЕЗОВ

В статье представлены клинические результаты усовершенствованной методики защиты клеточных структур отпрепарированных зубов на этапах лечения несъемными конструкциями протезов основанной на использовании сочетания антигомотоксического препарата Траумель и нового отечественного светоотверждаемого адгезива «Дентазив». Проведен анализ данных исследований электроодонтометрии (ЭО) и жевательного давления (ЖД) по разработанной и запатентованной нами методике, которое выдерживают опорные зубы до операции препарирования твердых тканей, после применения нашей методики через месяц. Используемая методика защиты зубов базируется на гистологическим данным. Из полученных результатов видно, что в тех группах пациентов, где была использована предложенная нами методика защиты культей опорных зубов данные ЕО и ЖТ более чем в 50% случаев оставались на том же уровне через месяц после препарирования и до операции препарирования не зависимо от анатомической ориентации зубов. А в контрольной группе, где не была применена наша методика, те же самые показатели резко увеличивались через месяц и имело значение анатомическая принадлежность зуба. Наибольшее увеличение указанных показателей наблюдалась у резцов, потом у клыков, премоларов и меньше всего у моляров.

Выводы: на основании клинических исследований, видно позитивное значение нашего метода по защите культей отпрепарированных интактных зубов на этапах лечения несъемными конструкциями протезов, что дает возможность для широкого его использования в повседневной практике врача ортопеда-стоматолога.

Ключевые слова: методика, защита, клеточные структуры, зуб, Траумель и «Дентазив» адгезив.

УДК 616.724-06

МЕДИКО-СТАТИСТИЧНА ХАРАКТЕРИСТИКА ЧАСТОТИ ТА ВИДІВ ДИСФУНКЦІОНАЛЬНИХ СТАНІВ СКРОНЕВО-НИЖНЬОЩЕЛЕПНОГО СУГЛОБА

П.І. Яценко, В.М. Новіков, О.С. Іваницька, О.І. Яценко, О.В. Рибалов

Українська медична стоматологічна академія, м. Полтава

В роботі проведено медико-статистичний аналіз частоти зустрічальності окремих видів дисфункціональних станів скронево-нижньощелепного суглоба (СНЩС) в Полтавському регіоні за три роки. В результаті було виявлено, що у більшості пацієнтів (44,82 %) мала місце оклюзійна дисфункція суглоба, у 33,57 % – компресійно-дислокаційна. Отримані дані можуть орієнтувати практикуючих лікарів на найбільш поширені дисфункціональні стани СНЩС для проведення адекватного обстеження пацієнтів і їх ефективного лікування.

Ключові слова: скронево-нижньощелепний суглоб, дисфункції, види, частота.

Проблема захворювань скронево-нижньощелепного суглоба постійно знаходиться в центрі уваги стоматологів, отоларингологів, невропатологів, фізіотерапевтів, лікарів нетрадиційної медицини і навіть психіатрів, що обумовлено її високою медико-біологічною і соціально-економічною значущістю [1]. За даними різних авторів, частота суглобових уражень серед дорослого населення складає від 27 до 50 %, а серед пацієнтів, які звернулися за стоматологічною допомогою, доходить до 70–95 % [2, 3]. Численні публікації у фахових стоматологічних та загально-медичних виданнях за останні кілька років відображають зростаючий інтерес до проблеми дисфункціональних станів СНЩС, що пояснюється значною кількістю таких пацієнтів, поліморфізмом клінічних проявів, що зумовлює недостатню вивченість цього питання, труднощі діагностики і лікування, і ставлять ці захворювання в ряд важливих проблем медичної науки [4–6]. В невеликій кількості літературних джерел

відображені статистичні відомості відносно частоти та видів дисфункціональних станів СНЩС [7, 8].

Мета дослідження – визначити частоту і види дисфункціональних станів СНЩС у пацієнтів Полтавського регіону за останні три роки.

Об'єкти дослідження: статистичні річні звіти ПО «Центр стоматології» за 2015–2017 роки.

Результати дослідження. Багаторічний досвід роботи з контингентом пацієнтів, що страдають на захворювання СНЩС, свідчить, що основна кількість звертається до лікарів-ортопедів та хірургів-стоматологів. Аналіз річних звітів клінік ортопедичної стоматології з імплантологією і хірургічної стоматології і щелепно-лицевої хірургії УМСА за три роки (2015–2017 рр.) показав, що з приводу захворювань СНЩС за допомогою звернулося 3438 чоловік (2015 рік – 929 осіб; 2016 рік – 1194; 2017 рік – 1315). Вік хворих від 20 до 82 років. Розподіл за клінічними діагнозами представлений в таблиці.

Розподіл пацієнтів із дисфункціональними станами СНЩС, які лікувалися в 2015–2017 р.р. у ПОКСП, за віком і статтю

| Вік | Стать | | Усього | Відсоток |
|-------------|--------------|---------------|--------|----------|
| | чоловіки | жінки | | |
| 20–29 | 135 (3,92%) | 407 (11,84%) | 542 | 15,76% |
| 30–39 | 254 (7,39%) | 863 (25,10%) | 1117 | 32,49% |
| 40–49 | 223 (6,49%) | 1005 (24,23%) | 1228 | 35,72% |
| 50–59 | 71 (2,07%) | 341 (9,92%) | 412 | 11,99% |
| 60–69 | 29 (0,84%) | 56 (1,63%) | 85 | 2,47% |
| 70 і більше | 19 (0,55%) | 35 (1,02%) | 54 | 1,57% |
| Усього | 731 (21,26%) | 2707 (78,74%) | 3438 | 100% |

Співвідношення чоловіків і жінок склало 1:3.7. Число пацієнтів у віці 30–49 років склало 68,12%. Отримані дані узгоджуються з наявними відомостями увітчизняній і зарубіжній літературі. За нозологічними формами дисфункціональних станів СНЩС за медико-статистичними даними доведено:

- гострий вивих нижньої щелепи спостерігався у 28 чоловік;
- застарілий вивих нижньої щелепи — у 9;
- гострий травматичний артрит — у 29;
- міалгія жувальних м'язів — у 66;
- м'язово-суглобова контрактура — у 265;
- гіпермобільність суглобових головок — у 128;

- дисфункціональні стани при аномаліях прикусу — у 218;
- дисфункція СНЩС оклюзійна — у 1541;
- дисфункція СНЩС компресійно-дислокаційна — у 1154 пацієнтів.

Таким чином, кількість хворих з явищами м'язово-суглобової компресійно-дислокаційної дисфункції серед інших видів дисфункціональних станів СНЩС, за нашими даними, складає 33,57%, тобто кожна третя людина.

Отримані нами дані можуть орієнтувати лікарів на найбільш поширені дисфункціональні стани СНЩС для проведення адекватного обстеження пацієнта і ефективного лікування.

Література

1. Пузин М.Н. Болевая дисфункция височно-нижнечелюстного сустава / М.Н. Пузин, А.Я. Вязьмин. — М.: Медицина, 2002. — 160 с.
2. Вязьмин А.Я. Этиология и патогенез синдрома дисфункции височно-нижнечелюстного сустава / А.Я. Вязьмин, Д.Л. Козлов // Сибирский медицинский журнал. — 2007. — Т. 71, № 4. — С. 5–8.
3. Манфредини Д. Височно-нижнечелюстные расстройства. Современные концепции диагностики и лечения / Д. Манфредини. — М., С.-Пб., Киев, Алматы, Вильнюс, 2013. — 500 с.
4. Рыжак Г.А. Выявление заболеваний височно-нижнечелюстного сустава у лиц пожилого и старческого возраста в амбулаторных лечебно-профилактических учреждениях / Г.А. Рыжак, А.К. Иорданишвили, В.В. Самсонов // Успехи геронтологии. — 2011. — Т. 24, № 4. — С. 692–696.
3. Рыбалов О.В. Анатомо-функціональна нестабільність скронево-нижньощелепного суглоба / О.В. Рыбалов, І.В. Яценко // Галицький лікарський вісник. — 2005. — № 3. — С. 82–84.
6. Diagnostic Criteria for Temporomandibular Disorders (DC/TMD) for Clinical and Research 1. Application: Recommendations of International RDC/TMD Consortium Network and Orofacial Pain Special Interest Group / Eric L. Schiffman N. // J. of Oral & Facial Pain and Headache. — 2014. — № 1. — P. 6–27.
7. Макєєв В.Ф. Частота та розподіл за нозологічними формами скронево-нижньощелепних розладів / В.Ф. Макєєв, У.Д. Телішевська, Р.В. Кулінченко // Новинистоматології. — 2009. — № 2 (59). — С. 48–51.
8. Cooper B.C. Examination of a large patent population for presence of symptoms and signs temporomandibular disorders / B.C. Cooper, I. Kleinberg // J. Craniomandib. Pract. — 2007. — № 2 (25). — P. 114–126.

П.І. Яценко, В.М. Новиков, Е.С. Иваницкая, О.И. Яценко, О.В. Рыбалов

МЕДИКО-СТАТИСТИЧЕСКАЯ ХАРАКТЕРИСТИКА ЧАСТОТЫ И ВИДОВ ДИСФУНКЦИОНАЛЬНЫХ СОСТОЯНИЙ ВИСОЧНО-НИЖНЕЧЕЛЮСТНОГО СУСТАВА

В работе проведен медико-статистический анализ частоты встречаемости отдельных видов дисфункциональных состояний височно-нижнечелюстного сустава (ВНЧС) в Полтавском регионе за три года. В результате было выявлено, что у большинства пациентов (44,82 %) имела место окклюзионная дисфункция сустава, у 33,57% — компрессионно-дислокационная. Полученные данные могут ориентировать практикующих врачей на наиболее распространенные дисфункциональные состояния ВНЧС для проведения адекватного обследования пациентов и их эффективного лечения.

Ключевые слова: височно-нижнечелюстной сустав, дисфункции, виды, частота.

P.I. Yatsenko, V.M. Novikov, O.S. Ivanyts'ka, O.I. Yatsenko, O.V., Rybalov

MEDICO-STATISTICAL CHARACTERISTIC OF THE FREQUENCY AND TYPES OF DYSFUNCTION STATES OF THE TEMPOROMANDIBULAR JOINT

The paper conducted a medical-statistical analysis of the frequency of occurrence of certain types of dysfunctional conditions of the temporomandibular joint in the Poltava region for three years. As a result, it was revealed that the majority of patients (44.82 %) had occlusive joint dysfunction, and 33.57 % had compression-dislocation. The obtained data can guide practitioners to the most common dysfunctional conditions of the TMJ in order to conduct an adequate examination of patients and their effective treatment.

Key words: temporomandibular joint, dysfunctions, types, frequency.

УДК 616.314-002-085-036-053.6

СУЧАСНИЙ ПОГЛЯД НА ЛІКУВАННЯ КАРІЕСУ (КЛІНІЧНИЙ ВИПАДОК)

О.К. Комаров, Д.О. Комаров, Ю.М. Мікулінська-Рудіч

*Харківський національний медичний університет
Кафедра стоматології дитячого віку, дитячої щелепно-лицьової хірургії та імплантології*

Використання препаратів на основі амелогеніну є доволі перспективним, адже дає можливість проводити більш щадне препарування, зберігаючи тверді тканини зуба, але це є можливим лише у випадку збереження структури органічного матриксу та під прикриттям дієти з високим вмістом кальцію. Дана процедура дозволяє зберегти максимальну кількість твердих тканин зуба, що є дуже важливим із точки зору естетики, особливо – при локалізації каріозного процесу в фронтальній ділянці.

Метою даного дослідження стало вивчення можливості виконання неповної некретомії у пацієнта з каріозною порожниною III класу за Black з проведенням ремінералізуючої терапії з використанням препарату на основі білку амелогеніну (основного структурного білка емалевого матриксу). Даний клінічний випадок доводить ефективність використання препаратів на основі амелогеніну у лікуванні карієсу. Найбільш позитивним ефектом є максимальне збереження тканин зуба (зокрема, емаль), що безумовно підвищує естетичність реставраційних робіт завдяки збереженню вестибулярної поверхні та створює кращі умови ретенції пломбувального матеріалу.

Ключові слова: щадна некретомія, III клас за Black, органічний матрикс емалі, амелогенін.

Як відомо, класичною тактикою лікування середнього карієсу є препарування каріозної порожнини за принципом біологічної доцільності [1]. Водночас при лікуванні каріозних порожнин III класу за Black лікар-стоматолог стикається з низкою проблем: труднощі у підборі кольору пломбувального матеріалу, часті випадки дебондингу пломбувального матеріалу, розвиток вторинного каріозного процесу, а також більш чітка межа між емаллю та пломбувальним матеріалом, яка проявляється згодом. При формуванні каріозної порожнини найбільш уживаним є метод повної некретомії, за якої видаляються всі некротизовані, патологічно змінені тканини зубів. Це не призводить до інфікування нижче розміщених тканин та розвитку вторинного каріозного процесу або пульпіту [1, 2]. Водночас дослідження Oghushi та Fusayama, які вивчали мікроструктуру патологічно зміненого дентину за допомогою скануючої мікроскопії, довели, що уражений дентин має два шари: поверхневий, який є незворотно денатурованим, таким, що не піддається рекальцифікації, є інфікованим та некротизованим, та внутрішній – неповністю денатурований, такий, що піддається рекальцифікації, неінфікований дентин [3]. Структурні зміни в емалі також мають декілька шарів: прозорий, темний, тіло ураження, поверхнева зона [4]. Водночас варто зазначити, що у прозорому та темному шарах органічний матрикс з амелогеніну збережений, різною мірою виражені процеси демінералізації. Виходячи з цього, виникає питання:

чи потрібно видаляти демінералізований шар тканини, у якій збережений органічний матрикс? Вони відповідають поняттю «патологічно змінені тканини», проте загальновідомою є процедура ремінералізації (зокрема, емалі), за якої можливе повне відновлення архітектонічних властивостей тканин.

Метою даного дослідження стало вивчення можливості виконання неповної некретомії у пацієнта з каріозною порожниною III класу за Black з проведенням ремінералізуючої терапії з використанням препарату на основі білку амелогеніну (основного структурного білка емалевого матриксу).

Матеріали та методи. Дослідження було проведено із застосуванням матеріалу на основі амелогеніну. Був встановлений діагноз: «Хронічний поверхневий карієс 1.2, 1.1, 2.1, 2.2, III клас за Black» у пацієнта шістнадцяти років.

Результати дослідження. Пацієнт К., 16 років, звернувся в клініку зі скаргами на наявність крейдоподібних плям на апроксимальних поверхнях 1.2, 1.1, 2.2, 2.1 на вестибулярній поверхні, які з'явилися понад півроку тому. Плями при зондуванні безболісні, виповнені щільною та пігментованою емаллю, забарвлюються 1 % розчином метиленового синього. Інтенсивність забарвлення було оцінено за шкалою у 6 балів (або 60 %). На основі проведених досліджень поставлено діагноз: «Хронічний поверхневий карієс 1.2, 1.1, 2.1, 2.2». Враховуючи вік хворого та інтенсивність демінералізації емалі, було запро-

поновано проведення стабілізації демінералізованих тканин препаратом на основі амелогеніну під критерієм дієти з підвищеним вмістом кальцію. У перше відвідування було проведено нанесення препарату на патологічно змінені ділянки. Хворому були надані рекомендації щодо корекції дієти з метою підвищення вмісту кальцію у ній; наступний візит був призначений через 5 тижнів. Під час другого візиту інтенсивність демінералізації була оцінена в 4 бали, що відповідає 40 відсоткам. Було проведено повторне нанесення препарату, хворому був призначений комплекс кальційвмісних препаратів; наступне відвідування призначене через 5 тижнів. Під час третього відвідування інтенсивність забарвлення метиленовим синім складала 0 балів (0 відсотків), що відповідає повному відновленню архітектури емалі. Було проведено щадне препарування зі збереженням вестибулярної стінки коронки зуба. За

стандартною методикою проведено пломбування за допомогою композитного матеріалу світлового твердіння. Контрольний візит призначений через 3 місяці, під час якого був проведений огляд пломби, проведено вітальне забарвлення (негативне). Під час наступного відвідування через три місяці проведено рентгенологічне дослідження, яке підтвердило ефективність проведеного лікування. Хворому були надані рекомендації по догляду за ротовою порожниною, дані рекомендації щодо дієти.

Висновки. Даний клінічний випадок доводить ефективність використання препаратів на основі амелогеніну у лікуванні карієсу. Найбільш позитивним ефектом є максимальне збереження тканин зуба (зокрема, емалі), що безумовно підвищує естетичність реставраційних робіт завдяки збереженню вестибулярної поверхні та створює кращі умови ретенції пломбувального матеріалу.

Література

1. Терапевтична стоматологія: підручник у 4 т. / [М.Ф. Данилевський та ін.]. — К.: Здоров'я, 2004. — Т. 2. — 400 с.
2. Paolucci B. Visagism: The Art of Dental Composition / B. Paolucci, M. Calamita, C. Coachman // Quintessence of Dental Technology. — 2012. — Vol. 35. — P. 183–200.
3. Takahashi N. Ecological Hypothesis of Dentin and Root Caries / N. Takahashi, B. Nyvad // Caries Research (PDF Available). — 2016. — Vol. 50 (4). — P. 422–431.
4. Терапевтическая стоматология: учебник / [Е.В. Боровский и др.]. — М.: Мед. информ. агентство, 2003. — 840 с.

А.К. Комаров, Д.А. Комаров, Ю.Н. Микулинская-Рудич

СОВРЕМЕННЫЙ ВЗГЛЯД НА ЛЕЧЕНИЕ КАРИЕСА (КЛИНИЧЕСКИЙ СЛУЧАЙ)

Использование препаратов на основе амелогенина является довольно перспективным, ведь дает возможность проводить более щадящее препарирование, сохраняя твердые ткани зуба, но это является возможным лишь в случае сохранения структуры органического матрикса и под прикрытием диеты с высоким содержанием кальция. Данная процедура позволяет сохранить максимальное количество твердых тканей зуба, что является довольно важным с точки зрения эстетики, особенно — при локализации кариозного процесса во фронтальном участке.

Целью данного исследования стало изучение возможности выполнения неполной некрэктомии у пациента с кариозной полостью III класса по Black с проведением реминерализирующей терапии с использованием препарата на основе белка амелогенина (основного структурного белка эмалевого матрикса).

Данный клинический случай доказывает эффективность использования препаратов на основе амелогенина в лечении кариеса. Наиболее позитивным эффектом является максимальное сохранение тканей зуба (в частности — эмали), что безусловно повышает эстетичность реставрационных работ за счет сохранения вестибулярной поверхности и создает лучшие условия ретенции пломбировочного материала.

Ключевые слова: щадящая некрэктомия, III класс по Black, органический матрикс эмали, амелогенин.

O. Komarov, D. Komarov, Yu. Mikulinskaya-Rudich

MODERN VIEW ON TREATMENT OF CAREIS (CLINICAL CASE)

Using of amelogenin-based drugs is rather promising, since it makes preparation more sparing and preserves hard tooth tissues, but this is possible only if the organic matrix is preserved and under the cover of a high calcium diet. This procedure allows to keep the maximum amount of hard tooth tissues, which are very important from the point of view of aesthetics, especially when we work in the frontal area.

The aim of this study was to study the possibility of performing sparing necrectomy in a patient with a III class of carious cavity (Black) with remineralizing therapy using a drugs based on amelogenin (the main structural protein of enamel matrix).

This clinical case proves the effectiveness of using of amelogenin-based drugs in the treatment of caries. The most positive effect is the maximum preservation of dental tissues (in particular, enamel), which certainly increases the aesthetics of restoration work by preserving the vestibular surface and creates the best conditions for the retention of the filling material.

Key words: sparing necrectomy, class III (Black), organic matrix of enamel, amelogenin.

УДК 616.314-083-057.87:378.6:61(477.54-25)

АНАЛІЗ ВИКОРИСТАННЯ ЗАСОБІВ ТА ПРЕДМЕТІВ ОСОБИСТОЇ ГІГІЄНИ ПОРОЖНИНИ РОТА СЕРЕД СТУДЕНТІВ З КУРСУ ХАРКІВСЬКОГО НАЦІОНАЛЬНОГО МЕДИЧНОГО УНІВЕРСИТЕТУ

Р.С. Назарян, О.В. Тищенко, А.С. Поляшенко, А.М. Лаппа, А.Ю. Афанасьєва

*Харківський національний медичний університет
Кафедра стоматології дитячого віку, дитячої щелепно-лицевої хірургії та імплантології*

Метою нашого дослідження став аналіз діапазону засобів і предметів для індивідуального догляду за порожниною рота серед студентів. Було опитано 70 студентів ХНМУ у віці від 18 до 22 років. Учасникам дослідження було запропоновано такі питання: середня кількість разів чистки зубів в день; основні рухи, які застосовуються під час чищення; середній час чищення; вид використовуваної зубної пасти; критерії вибору зубної щітки; застосування допоміжних засобів гігієни: флоса, зубочисток, жувальної гумки, ополіскувача та іригатора, частота відвідувань стоматолога з метою профілактичного огляду, наявність шкідливих звичок (куріння). Обробка отриманих даних показала, що дівчата більше юнаків піклуються над усуненням косметичних і фізичних проявів недостатньої гігієни порожнини рота, використовуючи більшу різноманітність засобів і предметів. Використання іригатора було на низькому рівні як серед юнаків, так і серед дівчат, що свідчить про необхідність активного проведення різних заходів гігієнічного навчання і виховання на базі індивідуального підходу.

Ключові слова: гігієна, профілактика, зубні щітки, зубні пасти, іригатор.

Актуальність. Індивідуальна гігієна порожнини рота є частиною первинної профілактики стоматологічних захворювань і давно займає провідне місце в розділі загальної гігієни людини. Саме нові сучасні технології дозволили здійснити різкий ривок вперед у цій галузі. В першу чергу, це стосується розробки і створення нових засобів для індивідуальної гігієни порожнини рота [1, 2].

Гігієнічний стан порожнини рота є істотним чинником ризику розвитку стоматологічних захворювань та є першою і провідною ланкою екзогенної профілактики карієсу зубів. Правильний і щоденний догляд за порожниною рота запобігає утворенню і скупченню бактеріального нальоту, який є однією з основних причин виникнення карієсу і запалення ясен. Головна роль в збереженні здоров'я ротової порожнини приділяється правильному підбору та використанню якісних засобів гігієни порожнини рота з урахуванням віку дитини.

Зустрічається багато інформації про вивчення загальної захворюваності студентів в літературі, а про захворюваність стоматологічну недостатньо [3]. Обстеження студентів показує, що у 58,3 % рівень інтенсивності карієсу середній або високий, а потреба в стоматологічному лікуванні більше 80 % [4]. Тому питання ефективності лікувально-профілактичних заходів у студентів мають важливе значення, бо стоматологічне здоров'я є невід'ємною складовою якості життя.

Студенти є особливою групою населення, оскільки переважна їх більшість (особливо у великих містах) є приїжджими, а це означає, що крім стресових навантажень у процесі навчання у них є додаткові джерела стресу — зміна звичайного життя та існування у специфічній обстановці в умовах гуртожитку. У студентів відбувається зміна клімату, режиму дня, відпочинку, якісного та кількісного складу їжі, вони відчувають великі психоемоційні та розумові навантаження.

Стан здоров'я молоді є необхідною умовою, що визначає момент добробуту суспільства та його прогресивного розвитку [5].

Мотивація студентів до дотримання правил догляду за порожниною рота є фактором, який багато в чому визначає кількість зубів, що залишаться в майбутньому в порожнині рота [6, 7].

Мета роботи — проаналізувати діапазон засобів та предметів, що використовуються для особистого догляду за порожниною серед студентів.

Матеріали і методи. Для дослідження було опитано 70 студентів ХНМУ віком від 18 до 22 років, серед яких 27 осіб склали юнаки, 43 — дівчата. Учасникам дослідження поставлені наступні запитання: середня кількість разів чищення зубів на день; основні рухи, що застосовуються при чищенні; середній час чищення; вид зубної пасти; критерії вибору зубної щітки; застосування допоміжних засобів гігієни: флоса, зубочисток, жувальної гумки, ополіскувача та

іригатора, частота відвідувань стоматолога з метою профілактичного огляду, наявність шкідливих звичок (паління).

Результати дослідження. За результатами дослідження встановлено наступне: 82,8 % опитаних кожного дня чистять зуби вранці та ввечері протягом двох-трьох хвилин різноманітними рухами, обираючи для цього щітку середньої жорсткості, а також користуються зубною ниткою, зубочисткою, ополіскувачем. Майже 65 % опитаних надають перевагу зубній пасті з відбілюючими властивостями. Між прийомами їжі для підтримки чистоти порожнини рота та свіжого дихання 84,2 % опитаних користуються жувальною гумкою без цукру; 68,5 % використовують ополіскувач; 45,7 % використовують зубочистки. З досліджуваної групи іригатором користувалися 12,8 %. З метою профілактичного огляду звертаються 70 %, та є й ті, хто відвідує стоматолога лише після виникнення скарг – 30 %. Мають звичку палити – 24,2 % опитаних.

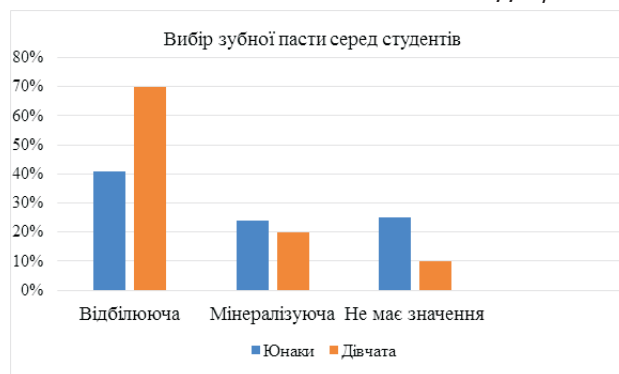
З опитаних дівчат 72 % кожного дня чистять зуби вранці та ввечері. Протягом двох-трьох хвилин чистять 76,7 % опитаних, різноманітними рухами користуються 67,4 %. Звертають увагу на жорсткість зубної щітки 84 % респондентів. Використовують зубну пасту з відбілюючими властивостями 70 %, обирають пасти з мікроелементами 20 %, не звертають увагу на властивості пасти 10 %. Дівчата використовують такі додаткові засоби гігієни, як ополіскувач 69,7 %, зубочистки 32,5 %, жувальну гумку 88,3 %, флос 67,4 %, іригатор 14 %. Відвідують стоматолога з метою профілактичного огляду 70 %, мають шкідливі звички 21 %.

Серед опитаних юнаків 74 % кожен день чистять зуби вранці та ввечері, протягом двох-трьох хвилин чистять 92,5 %, різноманітними рухами користуються 59,2 %. Звертають увагу на жорсткість зубної щітки 74 % опитаних. Використовують зубну пасту з відбілюючими властивостями 41 %, обирають пасти з мікроелементами 24 %, не звертають увагу на властивості пасти 25 %. З додаткових засобів гігієни юнаки використовують наступні: ополіскувач 64,2 %; зубочистки 66,6 %; жувальна гумка 78 %; флос 63 %, іригатор 11 %. Відвідують стоматолога з метою профілактичного огляду 70 %, мають шкідливі звички 30 %.

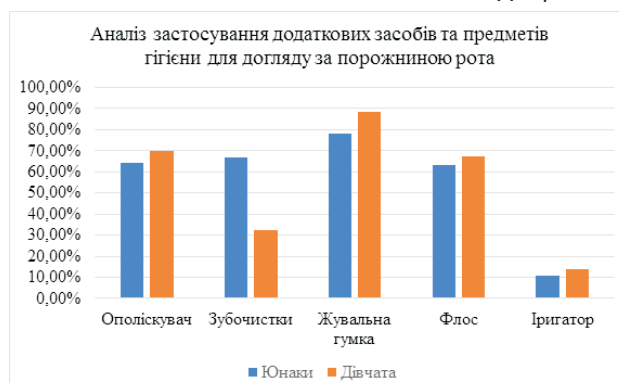Серед юнаків та дівчат найбільш популярною виявилася паста з відбілюючим ефектом, до того ж респонденти користуються нею постійно, також жодний з них не пояснив свій вибір всупереч рекомендації стоматолога. Як ми бачимо, молодь не враховує те, що відноситись до відбілювання зубів навіть за допомогою зубних паст треба дуже обережно, а також потрібно пам'ятати, що кожна паста має свої показання до застосування (діаграма 1).

Всі опитувані користуються в тій чи іншій мірі додатковими засобами та предметами гігієни. Найбільш частіше респонденти використовують жувальну гумку та ополіскувач (діаграма 2).

Діаграма 1



Діаграма 2



Невеликий відсоток опитаних мав шкідливу звичку – паління, що призводить до виснаження захисних властивостей організму та погіршенню результатів особистої гігієни ротової порожнини.

Щодо використання іригаторів, дані, отримані від юнаків та дівчат, збігаються, проте відсоток користувачів був дуже невеликий.

Отримані дані свідчать на користь того, що дівчата більше за юнаків піклуються над усуненням найменших косметичних та фізичних проявів недостатньої гігієни ротової порожнини, використовуючи різноманітні засоби.

Висновки. Мотивація студентів до правильної гігієни ротової порожнини є складним, але дуже важливим завданням. Багато студентів вважають себе дорослими та кажуть, що вдосконалювати свої знання з гігієни немає необхідності, що вони досить знайомі з причинами виникнення стоматологічних захворювань і методами їх попередження. Тому їх треба переконати в необхідності зміни своїх звичок для поліпшення стану ротової порожнини.

Дотримання правил гігієни ротової порожнини сучасною молоддю знаходиться на досить високому рівні, але існують певні недоліки у її проведенні. Водночас отримані результати суттєво відрізняються у представників різних гендерних груп. Це свідчить про необхідність активного проведення різних заходів гігієнічного навчання та виховання на базі індивідуального підходу.

Література

1. Терещенко Е.Н. Средства и методы индивидуальной гигиены полости рта: учеб.-метод. пособие / Е.Н. Терещенко, Т.Н. Манак, Г.Г. Сахар. — Минск: БГМУ, 2006. — 32 с.
2. Петрушанко Т.О. Клінічні та інформаційні аспекти галітозу у майбутніх лікарів і можливості його корекції / Т.О. Петрушанко, Н.В. Іленко, Н.М. Іленко // Современ. стоматология. — 2009. — № 3. — С. 79–82.
3. Цепов Л. М. Работа врача-стоматолога по формированию ответственности пациента за свое здоровье / Л.М. Цепов, Н.А. Голева // Стоматология детского возраста и профилактика. — № 1. — 2009. — С. 3–6.
4. Маслак Е.Е. Актуальные вопросы экспериментальной, клинической и профилактической стоматологии: сб. науч. тр. / Е.Е. Маслак, С.В. Ставская, Е.В. Романчук. — Волгоград, ВолгГМУ, 2009. — С. 75–79.
5. Казакова Р.В. Рівень гігієнічних знань студентів стоматологів / Р.В. Казакова, Н.Б. Кузник, Н.В. Табачнюк // Новини стоматології. — 2009. — № 3. — С. 68–70.
6. Соколова И.И. Некоторые аспекты гигиены полости рта у детей дошкольного и школьного возраста / И.И. Соколова, Е.Г. Ярошенко // Вопросы экспериментальной и клинической стоматологии : сб. науч. тр. / ХНМУ. — Х., 2013. — Вып. 10: Современные достижения стоматологической науки, практики и образования : материалы научно-практической конференции с участием международных специалистов, посвященной 35-летнему юбилею стоматологического факультета Харьковского национального медицинского университета, Харьков, 18 октября 2013 г. — С. 38–39.
7. Улитовский С.Б. Индивидуальная гигиеническая программа профилактики стоматологических заболеваний / С.Б. Улитовский. — М.: Медицинская книга; Н. Новгород: Издательство НГМА, 2003. — 292 с.

Р.С. Назарян, А.В. Тищенко, А.С. Поляшенко, А.М. Лаппа, А.Ю. Афанасьева

АНАЛИЗ СРЕДСТВ И ПРЕДМЕТОВ ЛИЧНОЙ ГИГИЕНЫ ПОЛОСТИ РТА СРЕДИ СТУДЕНТОВ 3 КУРСА ХНМУ

Целью нашего исследования был анализ диапазона средств и предметов для индивидуального ухода за полостью рта среди студентов. Было опрошено 70 студентов ХНМУ, в возрасте от 18 до 22 лет. Участникам исследования были заданы следующие вопросы: среднее количество раз чистки зубов в день; основные движения, применяемые при чистке; среднее время чистки; вид используемой зубной пасты; критерии выбора зубной щетки; применения вспомогательных средств гигиены: флосса, зубочисток, жевательной резинки, ополаскивателя и ирригатора, частота посещений стоматолога с целью профилактического осмотра, наличие вредных привычек (курение). Обработка полученных данных показала, что девушки больше юношей заботятся над устранением косметических и физических проявлений недостаточной гигиены полости рта, используя большее разнообразие средств и предметов. Использование ирригатора было на низком уровне как среди юношей, так и среди девушек, что свидетельствует о необходимости активного проведения различных мероприятий гигиенического обучения и воспитания на базе индивидуального подхода.

Ключевые слова: гигиена, профилактика, зубные щетки, зубные пасты, ирригатор.

R.S. Nazaryan, O.V. Tishchenko, A.C. Polashenko, A.M. Lappa, A.Yu. Afanasyeva

ANALYSIS OF THE USE OF PERSONAL HYGIENE PRODUCTS AND THINGS AMONG THE 3RD YEAR STUDENTS OF THE KHNMU

The aim of our study was to analyze the range of tools and items for individual oral care among students. During the research 70 students of KHMU, aged 18 to 22 years, were interviewed. Study participants were asked the following questions: the average number of times they brush their teeth per day; main movements used in cleaning; average cleaning time; the type of toothpaste used; toothbrush selection criteria; the use of hygiene aids: floss, toothpicks, chewing gum, rinse and irrigator, frequency of visits to the dentist for a routine examination, the presence of bad habits (smoking). Processing the data showed that female interviewees take better care of the removal of cosmetic and physical manifestations of poor oral hygiene than male interviewees, using a greater variety of tools and objects. The use of the irrigator was low both among boys and girls, which indicates the need for active implementation of various hygiene training and education activities based on an individual approach.

Keywords: hygiene, prevention, toothbrushes, toothpastes, irrigator.



Компания **CJ-Optik** имеет более чем 20-летний опыт в изготовлении аксессуаров для апгрейда операционных микроскопов различных производителей.

Все компоненты изготовлены с традиционным высоким качеством в Wetzlar (Германия), всемирно известном "городе оптики".

Системы линз и механических компонентов **CJ-Optik** сопоставимы или даже превосходят по качеству самые известные мировые бренды, представленные на рынке.



Стоматологический микроскоп FLEXION



Сферический шарнир MonoBall позволяет одним движением руки изменить угол рабочего положения



Удобное расположение ручек управления: регулировки яркости и размера пятна освещения, переключатель кратности увеличения, ручная фокусировка, оранжевый фильтр



Регулируемый бинокулярный тубус обеспечивает первоклассную эргономику (боковой поворот 30°, наклон 200°)



Встроенный блок питания для подсветки, фотокамеры и монитора; интегрированные USB и HDMI разъемы



VarioFocus с изменяемым рабочим расстоянием 200 - 350 мм, планарная апохроматика



HD-фотоадаптер для всех основных марок фотокамер расположен напротив бинокулярного тубуса, обеспечивая идеальную балансировку на шарнире MonoBall



www.dentpro.info

Харьков (067) 573 54 14
(057) 714 07 12, 714 07 13
sale.dentpro@gmail.com

Киев (067) 69 00 255
(044) 360 32 57
dentpro@kievnet.com.ua

Teethan - революция в анализе окклюзии



Объективный анализ окклюзии

Миллионы людей имеют проблемы с окклюзией, которая зачастую не выявлена и своевременно не лечится. Современные пациенты хорошо информированы о болезнях и их последствиях, а следовательно, нужно иметь ответы на эти вопросы.

Немедленный и понятный ответ

teethan позволяет максимально точно оценивать нейромышечный баланс и окклюзионную симметрию по состоянию жевательных мышц. Результат обследования формируется в виде понятного отчета, который становится основным инструментом для общения с пациентом.

Полная оценка всего за 3 минуты

4 или 6 (для совместного анализа с участием мышц шеи) беспроводных датчика (по 10 гр) устанавливаются на мышцы, не вызывая никакого дискомфорта у пациента. Все измерения получаются всего за два простых теста сжатия зубов, каждый по 5 секунд.

Отчеты и мониторинг

Формируемые отчеты обследований представляя собой объективную поддержку проводимого вами лечения. При необходимости, любой тест может быть легко повторен в период наблюдения для объективной оценки динамики лечения и достигнутого результата.

Точность измерений

teethan основывается на опыте и доказанных научных знаниях о функциональной окклюзии и биомеханике в стоматологии. Сегодня тысячи врачей используют нашу технологию, чтобы улучшить методы лечения своих пациентов.

Ваша ежедневная практика

teethan является уникальным инструментом для планирования и оценки результатов лечения. Стоматологи теперь могут легко измерить и увидеть то, что было когда-то известно и доступно только узким специалистам.



Харьков
(067) 573 54 14
(057) 714 07 12, 714 07 13
sale.dentpro@gmail.com

Киев
(067) 69 00 255
(044) 360 32 57
dentpro@kievnet.com.ua

